THESIS MUNICH 1965

LANE MEDICAL LIBRARY
STANFORD UNIVERSITY
300 PASTEUR DRIVE
PALO ALTO, CALIF.

Formen und Ursachen der Nierenkelchhalsstenosen unter besonderer Berücksichtigung der selteneren Fälle

Christa Bertele

AUS DEM UROLOGISCHEN KRANKENHAUS
DER STADT STUTTGART

Chefarzt: Priv.-Dozent Dr. F. Arnholdt

Formen und Ursachen der Nierenkelchhalsstenosen unter besonderer Berücksichtigung der selteneren Fälle

Inaugural-Dissertation

zur Erlangung der Doktorwürde in der gesamten Medizin
verfaßt und
einer Hohen Medizinischen Fakultät
der Ludwig-Maximilians-Universität zu München

vorgelegt von

Christa Bertele
aus Mainz

München 1965

A. Schubert, München 5, Corneliusstraße 21 · Telefon 221777

Gedruckt mit Genehmigung der Medizinischen Fakultät
der Universität München

Referent:	Priv. Doz. Dr. F. ARNHOLDT
Korreferent:	Prof. Dr. F. MAY
Dekan:	Prof. Dr. R. ZENKER

Tag der mündlichen Prüfung: 12.10.1965

MEINEN ELTERN

UND MEINEM BRÄUTIGAM

DR. MED. OTHMAR RITZ †

IN LIEBE ZUGEEIGNET

INHALTSVERZEICHNIS

Einleitung 5

Entstehung und Aufbau des NBK - Systems 6

Funktion des NBK - Systems 10

Die funktionellen Kelchhalsstenosen 11

A) Primäre, echte Kelchhalsstenosen 12
   a) Eng angelegte Kelchhälse 12
   b) Kelchhalsstenosen durch aberrierende Gefässe 15

B) Sekundäre, echte Kelchhalsstenosen 16
   a) auf Grund extrapelviner Ursachen:
      1. Stenosen durch Tumoren extrapelviner Genese 16
      2. Kelchhalsstenosen durch cystische Erkrankungen der Niere bedingt.
         I. Stenosen als Teilsymptom der Cystenniere 19
         II. Cysten als Ursache von Kelchhalsstenosen 22
      3. Kelchhalsstenosen auf Grund von Aneurysmen der A. renalis 28
      4. Abscesse als Ursache von Kelchhalsstenosen 30
   b) Kelchhalsstenosen auf Grund intrapelviner Prozesse:
      1. Kelchhalsstenose infolge intrapelviner Tumoren 32
      2. Stenosen durch Konkrementbildung 35
      3. Kelchhalsstenosen durch Fremdkörper 37
      4. Kelchhalsstenosen infolge chron. -entzündlicher Vorgänge
   c) Kelchhalsstenose als Folge von Nierentrauma 42

Die Folge der Kelchhalsstenosen: Hydro- und Pyocalix 46

Zusammenfassung 48

Literaturverzeichnis 49

Verzeichnis der Abbildungen 56

Digitized by the Internet Archive
in 2026

https://archive.org/details/IA40154016_0008

Einleitung:

Seit der Einführung der Pyelographie in die Diagnostik erkannte man erst welche Fülle von normalen und krankhaft veränderten Formen des Nierenbeckenkelchsystems sich darbieten kann. Die Abgrenzung des Normalen gegen das pathologisch Veränderte erfordert einige Übung, denn es zeigte sich, dass allein schon die Variationsbreite der normalen Formen des NBK-Systems sehr gross ist (1).
Neben den vielen Abarten normaler NBK-Systeme steht die grosse Gruppe der pathologischen Gestaltveränderungen. Zu dieser sind zunächst die Missbildungen zu zählen, welche gehäuft an den oberen Harnwegen zu beobachten sind. Sie erfassen einzelne Kelche oder das ganze Organ und zeigen sich als hypoplastische Niere, Kuchenniere, Hufeisenniere oder dystope Niere mit Formanomalie. Ein weites Gebiet nimmt hier auch die Hydronephrose ein, die congenital vorliegen kann oder sekundär entsteht durch Stenosen am Nierenbeckenausgang, abnormen Gefässverlauf, durch fibröse Strikturen der Lichtung, durch Klappenbildung oder andere congenitale und erworbene Formanomalien des Nierenhohlsystems. Die Hydronephrose kann wiederum das ganze Organ erfassen oder nur partiell in Form von Hydrocalices in Erscheinung treten. In einen weiteren Bereich gehören die vielfältigen pathologischen Gestaltveränderungen, welche im Laufe des Lebens, durch die verschiedensten Ursachen bedingt, am NBK-System auftreten können. An erster Stelle sind hier die unspez. und spez. allgemeinen Harnwegsinfektionen zu nennen, dann die Abscesse, die Tumoren, die Steinbildungen, die Verletzungen, die cystischen Veränderungen, die Aneurysmen und die Fremdkörper der Niere.

Da die Nierenkelche durch ihre Aufzweigung und feine, scharfe Gestalt meist als erste auf pathologische Einwirkungen reagieren, wird ihnen bei der Beurteilung des Pyelogramms besondere Beachtung geschenkt. Wir haben uns nun hier zur Aufgabe gemacht, einer sehr häufigen Kelchveränderung, der Kelchhalsstenose, besondere Aufmerksamkeit zu widmen, d.h. denjenigen Ursachen und ihren klinischen Äusserungen nachzugehen, welche zum Bild der Kelchhalsstenose führen und seine jeweilige Charakteristik prägen. Dabei wollen wir auf die selteneren Ursachen näher eingehen und die häufigeren nur streifen.

Die Kelchhalsstenosen beruhen entweder auf funktionellen Störungen und sind somit flüchtiger Natur, oder zeigen sich bleibend verengt. Um diese beiden

Hauptgruppen der Stenosen gegeneinander abgrenzen zu können, scheint es uns angebracht zunächst kurz auf den normalen Aufbau und die normale Funktion des NBK-Systems einzugehen. Nach Darstellung der funktionellen Kelchhalsstenose und ihrer Ursachen soll die bleibende Kelchhalsstenose wieder in zwei gesonderten Gruppen dargestellt werden, in Form der primären und in Form der sekundären Stenosen. Unter Ersteren verstehen wir die congenitalen Engen, welche auf abnormer Anlage beruhen oder Folge abnormen Gefässverlaufs sowie congenitaler Cystenbildung sein können. Letztere beruhen auf den verschiedensten, erworbenen Ursachen, die extra- oder intrapelvin auf die Gestalt des NBK-Systems Einfluss nehmen. Von aussen her können Tumoren, Cysten, Aneurysmen und Abscesse zu Stenosen führen. Zu den intrapelvinen Ursachen bleibender Kelchhalsenge zählen wir wiederum Tumoren aber auch Steinbildungen, Fremdkörper sowie die grosse Gruppe der entzündlichen Prozesse. Eine gewisse Sonderstellung nehmen schliesslich die Gestaltveränderungen ein, welche durch traumatische Einwirkung entstehen.
Am Ende der Ausführungen über Formen und Ursachen der Nierenkelchhalsstenose werden wir ihre Folge, die partielle Hydro- oder Pyonephrose bzw. den Hydro- oder Pyocalix kurz betrachten und sie abgrenzen gegen das Kelchdivertikel, mit welchem sie zunächst gleichgestellt oder zuweilen verwechselt wurden.

Entstehung und Aufbau des NBK-Systems:

Die definitive Niere bildet sich aus zwei Anteilen, aus dem metanephrogenen Gewebe und dem primären Harnleiter. Die Nierenkelche gehören zum harnableitenden System der Niere. Letzteres entsteht aus der Ureterknospe. Zunächst sprossen Sammelröhrchen, die sich immer wieder dichotomisch in zwei weitere Röhrchen spalten. Auf diese Weise bilden sich vom Ureter angefangen Röhrchen I., II., III. usw. Ordnung. Dieser anfänglichen Aufgliederung der Sammelröhrchen wirkt bald ein Rückbildungsprozess entgegen, so dass peripher zwar neue Generationen hervorgehen, zentralwärts aber bereits vorhandene einer Rückbildung anheim fallen. Aus der Verschmelzung der Röhrchen III. Ordnung entstehen die entgültigen Calices minores. Die Sammelröhrchen IV. Ordnung, welche mit den aus nephrogenem Gewebe entstandenen Harnkanälchen verschmelzen, münden in diese ein und bieten mit ihren pori uriniferi das Bild der area cribrosa an der Nierenpapille. Die calices minores gehen in die calices majores und das Nierenbecken über, wie die noch vorhandenen Röhrchen I. und II. Ordnung endgültig genannt werden. Aus ihnen fliesst der Harn in den Ureter ab. Je nachdem

wie stark der Rückbildungsprozess an den Röhrchen I. und II. Ordnung angreift, entsteht das mehr dendritische oder mehr ampulläre Becken. (2)

(1)

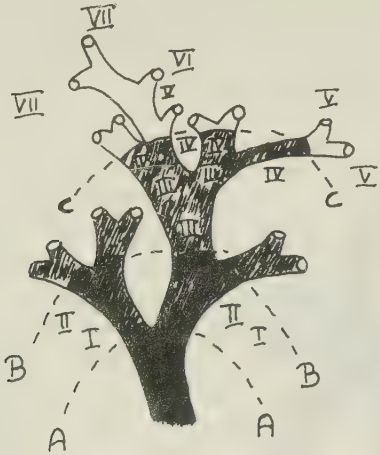

Schema der Aufgliederung

Schema der Rückbildung

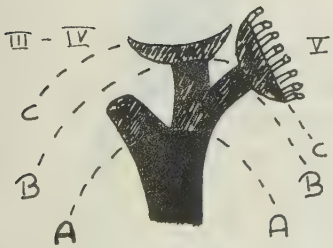

D entristisches

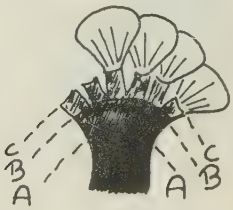

ampulläres

Becken

Zwischen dem dendritischen Nierenbecken, aus dem 2 bis 3 Hauptstämme von Calices majores entspringen, die sich in 8 bis 9 Calices minores verzweigen und dem ampullären Nierenbecken, das durch Erweiterung des Ureters zu einem platten Sack entsteht, dem die Calices minores unmittelbar aufsitzen, gibt es eine ganze Reihe von Übergängen und Abwandlungen, wie sie z.B. auszugsweise folgende Pyelogrammskizzen zeigen:

(2)

a)
Lineares Beckenkelchsystem, mittlerer Kelch vom unteren abzweigend. Kelchüberschneidung zwischen mittlerem und oberem Kelch

b)
Vollendete Absprengung des oberen Kelches, der aus einer Gabelung des obersten Harnleiters entspringt.

c)
Ampulläres Nierenbecken, im oberen Kelchbereich sitzen die Kelchbecher dem Becken direkt auf

d)
Übergang zum ampullären Nierenbecken, kurze und plumpe Kelchhälse

Wie auf nebenstehenden Bildern ebenfalls zu sehen ist. variieren auch die Kelche in Zahl und Gestalt. Neben solchen mit sehr schmalen langen Hälsen gibt es Zwischenstufen bis zu denen mit kurzen dicken. Die Kelchenden jedoch sind allesamt zierlich und scharf begrenzt. Nach den Papillen zu sind sie trichterförmig geöffnet. Die Papille ist in den Kelch hineingestülpt. Die Wand des Kelches sitzt rund um die Papille an einer kreisförmigen Ansatzlinie fest. Das Wandepithel des Kelches setzt sich aber auf die Papille fort, so dass man ein viscerales Blatt und ein parietales Blatt der Kelchwand unterscheiden kann. Die Nische zwischen beiden ist der Fornix. Das viscerale Blatt besteht aus einschichtigem kubischem Epithel, welches gegen die Ansatzlinie zweischichtig wird und in der freien Wandung des Kelches in mehrschichtiges Übergangsepithel übergeht. In dem Bindegewebe der Schleimhaut liegen netzförmig bis circulär zur Papille angeordnete lockere Züge von glatter Muskulatur. Den die Papille umfassenden Faserzug bezeichnet man als den Henle'schen Muskel. Aussen folgt auf die Muskelschicht eine Faserhaut aus Bindegewebe mit eingelagerten Fettzellen. In der Wand der grossen Kelche finden sich in der Muskelschicht zusätzliche längsgerichtete Muskelzüge, ausserdem eine Folge von Ringfasern am Übergang zum Nierenbecken, der Disse'sche Sphincter.

Im Pyelogramm zeigen sich die Begrenzungslinien an den Kelchenden gewöhnlich konkav, durch das Hineinragen der Papillen in die Kelche bedingt. Sind die Kelche nicht genau seitlich getroffen, so muss zwischen vorderer und hinterer Begrenzung der Papille ein Halbschatten liegen. Werden Kelche orthograd getroffen, so zeigen sich die Papillen als Aufhellungskreise. Neben der konkaven Begrenzung der Kelchbecher müssen spitze Ecken der Kelchenden vorliegen. Plumpe, konvex begrenzte Kelche mit fehlenden oder breiten Ecken sprechen für Verhaltungen durch mechanische oder infektiöse Stauung. (3)

Funktion des Nierenbeckenkelchsystems:

Der Harn wird im ableitenden System durch peristaltische Wellen, die durch abwechselnde Kontraktion und Erschlaffung entstehen, fortbewegt. Dieser Vorgang ist abhängig vom Tonus der Muskulatur. Steht die Wandung unter hohem Tonus, führt schon eine geringe Dehnung zur Kontraktion. Andererseits ist bei niederem Tonus eine stärkere Füllung des Systems vonnöten, bis der Dehnungsreiz zur Kontraktion führt. Der Tonus wiederum ist weitgehend selbst vom Füllungszustand des Systems abhängig, der von Harnangebot und Diurese diktiert wird. (4) Darüber hinaus wirken Konzentration des Harns bzw. pH auf ihn ein. Höhere Harnkonzentration vermehrt den Tonus. Dies ist von Bedeutung für die Diagnostik, da z. Bp. durch Kontrastmittel mit hohem spez. Gewicht ein hoher Tonus hervorgerufen wird, während dies bei Verwendung von solchen mit niederem spez. Gewicht nicht der Fall ist. Auch die Temperatur hat einen gewissen Einfluss. (5) Was die nervale Beeinflussung der Dynamik des harnableitenden Vorgangs anbetrifft, gibt es zwei Meinungen: Engelmann (6) vertritt mit der myogenen Theorie die Ansicht, dass eine solche nicht vorliege, während Protopow (7) diese annimmt und zwar über Ganglienzellen, die in der Adventitia liegen.

Die Dynamik der Kelche:

Aus der netzförmigen Anordnung der Muskulatur, die mit dem Henle'schen Muskel zirkulär beginnt und mit dem Disse'schen Muskel gegen das Nierenbecken zu endet, versteht sich auch das Kontraktionsbild, welches sich röntgenologisch in schrägen Schnürfurchen darstellen kann, die sich peripherwärts ausbreiten. Nach der Melktheorie (Westenhöfer, 8) soll der Urin speziell durch den Henle'schen Muskel aus der Papille ausgepresst werden. Im ganzen ist aber die Muskulatur in ihrer Funktion als Einheit zu verstehen. Der Kelchhals kann sich vollständig schliessen und öffnen. Daneben besteht die Möglichkeit der Kontraktion einzelner Abschnitte besonders im Bereich des Disse'schen Sphincters. Weder die Kontraktion der Kelche untereinander noch diejenige der Kelche und des Nierenbeckens verlaufen gleichzeitig (9). Meist verhalten sich nur der oberste oder der unterste Kelch gleich wie das Nierenbecken, die übrigen folgen etwas später. Wenn sich das Nierenbeckenkelchsystem gleichzeitig im selben Kontraktionszustand befindet, ist dies als pathologisch zu betrachten. Bei aufrechter Haltung kommt es nach Pfeiffer (10) zu einer physiologischen Engstellung der Kelchhälse und des Nierenbeckens, wobei der unterste Kelch eine Ausnahme machen kann. Im letzten Punkt wird Pfeiffer von Hajós (11) widersprochen, der die Ansicht vertritt, dass ein Abweichen des unteren Kelches vom Verhalten der übrigen immer ein Anzeichen für Hypotonie, also veränderte Funktion des Nierenhohlsystems ist.

Die Nierenkelchhalsstenosen:

Unter der Nierenkelchhalsstenose versteht man eine Einengung des Kelchhalses Diesem Befund können die verschiedensten Ursachen zugrunde liegen. Zunächst sind funktionelle, also vorübergehende Stenosen gegen echte, bleibende abzugrenzen.

Die funktionellen Kelchhalsstenosen:

Die funktionellen Kelchhalsstenosen zeigen sich im Pyelogramm als glattwandige, strichförmige Verengungen. Da die Stenosen nur anfallsweise und kurzfristig auftreten, sind an den Kelchenden keinerlei Stauungsmerkmale aufzufinden.

(3)

a)
oberster Kelch rechts verengt wie bei tbc. Pyeloskopie deckte Kelchspasmus, Kalikospasmie auf.

b)
Durch aberrierende Gefäße induzierte intermittierende Spasmen.

Neben den oben beschriebenen physiologischen Kontraktionszuständen der Kelche können folgende Ursachen zu funktionellen Stenosen führen:

a) ungeklärte Krampfbereitschaft einzelner Kelche oder des ganzen NBK-Systems.
b) allgemeine Spasmophilie
c) Kontrastmittelreiz
d) aberrierende Gefässe
e) der Übergang der akuten in die chron. Pyelonephritis sowie das Anfangsstadium der Tuberkulose.

Ad a) Das Auftreten eines solchen unphysiologischen Kontraktionszustandes an den Kelchen bezeichnet man als Kalikospasmie (12). Meist ist er von Pyelospasmus begleitet, kann einzelne oder mehrere Kelche zugleich erfassen. Der Zustand ist zwar schmerzhaft, aber der Urinbefund zeigt keinerlei pathologische Veränderungen. Eine Ursache ist nicht zu erruieren. Differentialdiagnostisch ist aber vor allen Dingen an eine Reizung durch Kelchstein oder aberrierendes Gefäss zu denken.
Ad b) Unter der Symptomatik der Spasmophilie kann sich auch ein Krampfzustand des NBK-System finden. Das Auftreten ist immer beidseitig und meist durch Feststellung eines erniedrigten Kalkspiegels im Blut abzuklären.
Ad c) Frei (13) weist darauf hin, dass auf Grund der Kontrastmittelinjektionen Spasmen an den oberen Kelchhälsen auftreten können, die oft 20, 30 Sekunden und mehr bestehen bleiben und als Abwehrreaktion des NBK-Systems gegen das Kontrastmittel aufzufassen sind.
Ad d) Frei (14), Staehler (15) und zuletzt Wabrosch (16) berichten von Spasmen oder intermittierenden Kelchhalsverschlüssen, die der glatten Kelchmuskulatur von aberrierenden Gefässen induziert werden. Dabei genügt nur eine enge Berührung zwischen den Kelchen und den Gefässen. - Die intermittierenden Kelchhalsverschlüsse äussern sich klinisch in Anfällen von kolikartigen Schmerzen. Im günstigen Fall kann man evtl. während der Kolik die Abschnürung eines Kelches im Ausscheidungsurogramm aufzeigen (Wabrosch). Diese funktionellen Störungen gehen mit der Zeit aber allerdings in manifeste über. Auf diese Folge wird an anderer Stelle noch eingegangen werden.
Ad e) Beim Übergang von der akuten in die chronische Pyelonephritis sowie im Anfangsstadium der Tbc. tritt ein Stadium ein, in dem das NBK-System zu Spasmen neigt. Alken (17) unterscheidet bei der Dyskinese der ableitenden Harnwege eine sekundär entzündliche Form, die anfänglich spastisch ist mit Übergang zur Atonie, von einer primär neurogenen überwiegend spastischen Form.

A) Primäre echte Kelchhalsstenosen:

Die primären Kelchhalsstenosen beruhen auf Missbildungen,
a) in Form von eng angelegten Kelchen,
b) in Form von aberrierenden Gefässen, welche die Kelche einengen.
Ad a) Bischoff (18) berichtet, dass von den 10 % der Neugeborenen, die Missbildungen aufweisen, 30-40 % solche der Urogenitalorgane zeigen. Weiterhin stellt er fest, dass wiederum ein Drittel der Anomalien die oberen Harnwege betrifft. Wir kennen missgebildete Nieren, bei welchen alle Kelche mit einbezogen sind in die Abweichung vom Normalen, z.B. bei der Hypoplasie. Es zeigt sich eine

mehr oder minder grosse Zahl lang ausgezogener Kelche mit sehr schlanken Hälsen, die eng aneinander liegen und deren Enden zum Teil plump erweitert sind (19).

(4)

Nierenbecken ampullenartig aufgespalten. Teilweise schmalste Kelchhälse mit kolbigen Enden.

Aufspaltung des Harnleiters in eine grosse Zahl lang ausgezogener, schlanker Kelchhälse. Kelchenden plump z.T. erweitert.

Daneben gibt es normal geformte Nieren, die einseitig oder doppelseitig häufig am oberen Pol eine partielle Hypoplasie zeigen. D.h. einzelne Kelchgruppen sind klein und eng angelegt wie oben beschrieben und zeigen ballonförmig aufgestaute Kelchenden (20).

Partielle Nierenhypoplasie. Zystenähnliche Erweiterung mehrerer Kelchenden infolge eng angelegter Hälse.

Während bei Missbildungen wie Kuchenniere und Hufeisenniere das gesamte Organ entweder durch zusätzliche Stenosen am Ureterabgang oder secundär durch Infektion hydronephrotisch verändert wird, zeigt die dystope Niere neben der Lageanomalie ebenfalls Formabweichungen des NBK-Systems. Unter diesen Anomalien findet man auch z.B. Kleinstkelche oder sehr eng angelegte, lang gezogene Kelchhälse mit aufgestauten Enden.

(6)

a) b) li. Niere

Re. Kleinstkelch

kongen. Torsion der Niere mit Abflußstörung li.

Der zarte, glatt und schmal gefüllte Harnleiter zieht in fast halbkreisförmigem Bogen nach rechts in die Gegend der A. sacroiliaca, vor dem Kreuzbein liegt mit zwei nach rechts gerichteten zarthalsigen Kelchen die dystope li. Niere.

Die Diagnose, Missbildung, kann meist erst spät gestellt werden, indem man durch eine Begleit- oder Folgekrankheit auf sie aufmerksam wird. Meist sind es gehäufte Infekte solcher Organe, die den Verdacht nahelegen, bei einseitiger Hypoplasie kann es auch der Hochdruck sein. Je nach Ausdehnung der Formanomalie des NBK-Systems und der sekundären Veränderungen, die aus ihr resultie-

ren, kommt entweder die totale oder die partielle Nephrektomie als therapeutische Massnahme in Frage.

Ad b) Kelchhalsstenosen durch aberrierende Gefässe bedingt:
Haenselt (21) fand bei einem Sektionsgut von 500 Fällen in 31 % der Fälle Gefässanomalien, also relativ häufig. Der grössere Teil dieser an atypischer Stelle der Niere eintretenden Gefässe geht direkt von der Aorta aus. Das sind die akzessorischen Gefässe. Sie treten meist an den Polen ein und führen gerne zu gefässbedingten Hydronephrosen durch subpelvische Ureterstenose. Der kleinere Teil sind aberrierende Gefässe, die von der A. renalis selbst abzweigen und an atypischer Stelle in die Niere eintreten. Diese aberrierenden Gefässe führen in so fern sie mit dem Kelchsystem, d.h. mit einem Kelchhals in Berührung kommen, entweder zu den schon im Abschnitt, funktionelle Kelchhalsstenosen, ausgeführten Störungen, die sich in anfallsweise auftretenden, kolikartigen Schmerzen äussern, oder direkt zu mechanischen Abschnürungen. Beide haben durch die Rückstauung die Bildung von Hydrocalices, d.h. teilweiser Hydronephrose, bei hinzutretender Infektion, Pyocalices zur Folge. Nur dass diese Folge bei Gefässen, die ausschliesslich in enge Berührung mit den Kelchen kommen, langsamer eintritt. Zunächst führen Letztere, wie erwähnt, zu flüchtigen Entleerungsstörungen. Der gestörte Muskelabschnitt antwortet aber mit der Zeit auf den Reiz mit einem lokalen Spasmus. Dieser wiederum führt zur Stauung und chronischen Entzündung der Kelchwand (Wabrosch). Der Kelchhals zeigt sich röhrenförmig verengt und das Kelchende erweitert mit abgerundetem Fornix und abgeflachter Papille.
Bei Patienten unter 20 Jahren ist eine durch Gefässanomalien bedingte Kelchwandveränderung meist noch rückbildungsfähig (22). Bei älteren Patienten aber ist die Kelchhalsstenose irreparabel, - Besteht der Verdacht auf ein aberrierendes Gefäss, so kann die Diagnose mit Hilfe der Aortographie einwandfrei gestellt werden. Fischbeck (23) berichtet z.B. von einem solchen Fall. Der Patient erkrankte an Pyelonephritis mit flüchtiger Haematurie. Die Untersuchung mit AU und Aortographie zeigte klar an beiden Nieren Gefässschnürfurchen an den oberen Kelchhälsen, deren Enden bereits plump erweitert waren.

(7)

Gefäßschnürfurche im Kelchhalsgebiet der oberen Kelchgruppe.

Transfemorale Aortographie: kontrastreichere obere Kelchgruppe.

Früher oder später bieten diese Anomalien immer die Indikation zur partiellen Nephrektomie, da trotz evt. konservativer Beherrschung der Infekte, die partielle Hydronephrose fortschreitet.
Es sollten an dieser Stelle noch die Kelchhalsveränderungen beschrieben werden, welche bei Cystennieren vorliegen, da diese häufig im Säuglingsalter zur Beobachtung kommen. Der zweite Häufigkeitsgipfel liegt aber jenseits des 50. Lebensjahres, deshalb wird die Cystenniere mit ihren Kelchhalsbildern erst besprochen als Ursache der secundären echten Kelchhalsstenosen.

B Die sekundären echten Kelchhalsstenosen:

Die sekundären echten Kelchhalsstenosen sind durch extra- oder intrapelvine Prozesse bedingt, oder Folge von Traumen.
a) Extrapelvine Ursachen der Stenosen sind:
   1) Tumoren
   2) Cysten
   3) Aneurysmen
   4) Abscesse

ad 1) Kelchhalsstenosen bedingt durch Tumoren extrapelviner Genese:
Die Malignome:
An erster Stelle muss hier das Hypernephrom genannt werden, das nach Wepler (24) 75-94 % aller bösartigen Tumoren der Niere ausmacht. Der Rest verteilt sich

auf Carcinome und Sarkome. - Klinisch äussern sich die Hypernephrome bei etwas über der Hälfte der Fälle in Haematurie. Aus dieser kann eine Anaemie resultieren. Eventuell treten Schmerzen auf, entweder dumpf oder kolikartig. Remittierendes Fieber kann beobachtet werden. Mitunter ist ein harter, unverschieblicher, höckriger Tumor zu palpieren. Daneben werden wie bei allen Malignomen erhöhte BKS und Abmagerung beobachtet. Oft wird ein Malignom erst auf Grund einer Metastase diagnostiziert. Im Gegensatz zu den klinischen Symptomen, welche oft wenig auffällig sind, zeigen sich charakteristische Pyelogrammveränderungen, die besonders am Kelchsystem zu beobachten sind. Die Kelche zeigen sich durch die Geschwulst eingeengt und verlängert. Die Kontur der eingeengten Hälse ist unregelmässig, bei Einbruch des Tumors ins Hohlsystem unscharf. Es resultieren Füllungsdefekte oder manche Kelche verlieren durch Verschluss ganz ihre Durchgängigkeit. Die Kelchenden sind oft gestaut bis zur Glockenform. Im Gegensatz zur tuberkulösen Halsstriktur läuft aber die Stenose nicht spitz gegen das Kelchende zu aus, sondern ist etwas breiter und eher eingebeult (25). Daneben kommt es zur Abspreizung der Kelchgruppen untereinander und zu Verziehungen am Nierenbecken sowie ebenfalls zu Einbrüchen der Geschwulstmassen in letzteres.

(8)

Ausziehung des unteren Kelches und Erweiterung des Kelchendes, Verdrängung des Nierenbeckens durch grossen Tumor.

Im Kindesalter wird entsprechend dem Hypernephrom beim Erwachsenen der Wilmstumor beobachtet. Die wichtigsten Symptome sind der meist sehr grosse bewegliche Tumor in der Nierengegend oder im Oberbauch und das typische Pyelogramm. Dieses zeigt eine hochgradige Ausziehung des NBK-Systems. Die Kelchgruppen sind stark gespreizt, die Kelchhälse in die Länge gezogen und verengt und die Kelchenden plump erweitert.

(9)

AU eines
4 Mon. alten
Säuglings

Wilms-
tumor

kontrast-
mittelge-
fülltes
Op.-Prä-
parat

Dies sind im Wesentlichen dieselben Veränderungen wie sie das Pyelogramm beim Hypernephrom zeigt nur durch die Grösse des Tumors extremer ausgeprägt. Neben diesen Befunden treten gelegentliche Mikrohaematurie, Schmerzen, Fieber und Hypertonie weitgehend zurück.

Die Behandlung der bösartigen Tumoren besteht unabhängig von Grösse und Lokalisation in der Nephrektomie, wenn die Metastasierung nicht einen Grad erreicht hat, der davon Abstand nehmen lässt. Eine Nachbestrahlung wird empfohlen, im Fall des Wilmstumors auch die Vorbestrahlung (26, 27).

Die gutartigen Tumoren:
Von den gutartigen Tumoren liegen die häufigsten Adenome gewöhnlich dicht unter der Kapsel und sind von Ausnahmen abgesehen sehr klein. Fibrome und Myome findet man bis erbsgross zuweilen in der Nierenrinde. Häufiger sind dort Lipome anzutreffen. Angiome sind relativ selten. Ihr Sitz ist meistens das Mark bzw. die Papillenspitze. Sie sollen deshalb bei den intrapelvinen Tumoren berücksichtigt werden. Die oben angeführte Lokalisation der benignen Tumoren und ihre meist geringe Grösse zeigen, dass sie nur selten zur Beeinträchtigung des NBK-Systems führen. Kommt es aber dazu, so zeigen sich glatte, gleichmässige Verdrängungen. Die Kelchhälse sind zwar verlängert, eingeengt und evtl. abgespreizt, aber die Einengung zeigt glatte Kontur, keine Wanddefekte. Durch die Stauung kann es zur Erweiterung der Kelchenden kommen. Diese Verdrängungen gleichen weitgehend denen beim Vorliegen von Cysten, die später auch an Hand von Pyelogrammzeichnungen gezeigt werden.

Ad 2) Kelchhalsstenosen durch cystische Erkrankungen der Niere bedingt:

Den cystischen Verbildungen der Niere sei besondere Beachtung geschenkt, da sie meistens direkt mechanisch oder als Ausgangspunkt von Entzündungen Einfluss nehmen auf die Gestalt der Kelche und zur Einengung der Kelchhälse führen. Abgesehen davon gehört die Nierencyste noch immer zu den seltenen Diagnosen in der Urologie. Die cystischen Veränderungen der Niere treten I. als Cystennieren, II. als Nierencysten in Erscheinung.

I. Die Kelchhalsstenosen als Teilsymptom der polycystischen Degeneration der Niere:

Bei der polycystischen Degeneration, der sogenannten Cystenniere, findet sich das Parenchym durchsetzt von Cysten. Zwischen diesen trifft man auf Reste gut erhaltenen oder secundär veränderten Parenchyms. Sie treten mit einer Häufigkeit von 1 : 300-500 in Erscheinung und können sowohl dominant wie rezessiv vererblich sein (28, 29). Meist zeigt sich die Cystenniere doppelseitig. In 3-18 % findet sie sich aber nur einseitig, besonders bei Kindern. Dabei kann die Niere der anderen Seite hypoplastisch oder gar agenetisch sein. Auch Kombination mit anderen Missbildungen des Urogenitaltrakts sowie besonders auch mit solchen von Leber und Pankreas können vorliegen. Die einseitige Form zeigt einen Häufigkeitsgipfel bei Neugeborenen und dann wieder jenseits des 50. Lebensjahres.

Meist sind die klinischen Symptome bei Cystennieren sehr vielgestaltig und uncharakteristisch. Nach Bell (30) zeigen sich am häufigsten folgende Symptome: 1. Blutungen, 2. Infektion des Organs, 3. RR-Steigerung. Sehr oft lenken aber erst Zeichen schleichenden oder plötzlichen Funktionsversagens den Verdacht auf das Vorliegen der Cystenniere. - Sehr charakteristisch ist hingegen die Gestalt des Pyelogramms mit dem typischen schmalen Nierenbecken und den langgezogenen, engen Kelchhälsen., die von Wildbolz (31) als spinnenartige Verzerrung charakterisiert wird. Die Kontur der Verdrängung ist glatt und scharf begrenzt, wenn auch zuweilen wellenförmig, konkav nach aussen. Diese Unregelmässigkeit des eingeengten Kelchhalslumens rührt von mehreren vorspringenden Cysten her. Das Kelchende ist flach, schalenförmig konkav erweitert und zeigt so eine Lunulaform (32). Zuweilen kommt es durch Platzen der einengenden Cysten zur direkten Verbindung mit dem Hohlraumsystem. Es zeigt sich dann klumpenförmige Schattenbildung mit scharfer nach aussen konvex wellenförmiger Begrenzung nach Ausguss der Cysten (33).

(10)

a





Re. BK-System flach ausgezogen in sagittaler Richtung breit gedrückt, die Kelchspitzen verbreitert abgeflacht verlaufend. Unterer Kelch beschreibt eine S-Windung und scheint an 2 Stellen von rundlichen Gebilden eingedellt.

Li. sind alle Kelche verschieden verdrängt.

b



Cystenniere mit den typ. engen, lang gezogenen Kelchhälsen und den schalenförmigen Kelchenden.

Das Gewicht einer Cystenniere kann bis 1000 g und mehr betragen. Die Cystenhöhlen sind mit flachem kubischem oder gar mit zylindrischem Epithel ausgekleidet. Ein Teil der Cysten enthält Glomerula. Im Zwischenparenchym entdeckt man zuweilen Muskel- und Knorpelgewebe eingestreut.
Da für die Cystenniere als auch für die echte Nierencyste im wesentlichen dieselben Erwägungen gemacht werden, was ihre Entstehung anbetrifft, seien hier

die Meinungsgruppen kurz aufgezeigt: I. Die ältesten Vorstellungen gründeten sich auf entzündlicher Genese oder reiner Geschwulstbildung. Diese sind heute verlassen. II. Dass eine Entwicklungsstörung eine grundlegende Rolle spielt, belegt Staemmler (34) mit folgenden Feststellungen:

a) Die Cystenniere tritt oft mit anderen Missbildungen auf.
b) Sie ist erblich, damit besteht ein Zusammenhang mit Missbildungen anderer Organe.
c) In der Cystenniere der Neugeborenen finden sich öfters Inseln organfremden Gewebes eingestreut.

Welcher Art nun die Entwicklungsstörungen sind, darüber gibt es die verschiedensten Auffassungen, die sowohl für die Cystenniere als auch für die Nierencysten geltend gemacht werden.

1) Nach Hildebrandt und Ribbert findet die Verschmelzung zwischen Nierenblastem und Ureterknospe nicht statt. Es kommt infolgedessen bei Funktion des ausdifferenzierten Glomerulum, da kein Abfluss möglich ist, zur Harnstauung und Cystenbildung. Dieser Theorie schliessen sich eine ganze Reihe von Autoren an (Masciotta. Colodrero (35), Günther (36) Gullik (37). Gegen diese Theorie spricht vor allem die Tatsache, dass Cysten nicht auf das metanephrogene Gewebe beschränkt sind. Dazu kommt die Beobachtung, dass es bei postnataler Sammelröhrenverlegung oder fehlenden tubuli contorti nicht zur Cystenbildung kommt. Ausserdem lässt sich die Theorie nicht auf Leber und Pankreas übertragen, die häufig gleichzeitig missgebildet sind.

2) Nach Gruber (38) ist die Missbildung das fehlerhafte Ergebnis einer Formgestaltung, die sogar durch progressive, vermehrte Gewebsbildung in Adenoform ausgezeichnet sein kann.

3) Kampmeier (39) betrachtet die Anomalie als cystische Erweiterung der sistierenden, primären Harnkanälchen. Diese Auffassung ist wie die erste nicht auf Leber und Pankreas zu übertragen.

4) Allen (40) sieht die Cysten nicht als Folge mangelnder Vereinigung zwischen Nierenblastem und Ureterknospe an, sondern als diejenige mangelhafter Kanalisierung der zunächst als solide Epithelstränge angelegten Kanäle des Nephrons. Diese Hypothese wäre auf Leber und Pancreas zu übertragen.

III) Nach Drescher (41), Schmidt (42), Lindenfeld (43) und M. De Franchis (44) beruht die Entstehung auf Wucherung versprengter Keime. Dieser Theorie schliesst sich Triska (45) mit folgender Beobachtung an, dass ein Patient reoperiert werden musste, weil ein Papillom von der Stelle des oberen Kelches seinen Ursprung nahm, der die bei der 1. Operation abgetragene Solitärcyste unmittelbar angelegen war. Von einer Vergesellschaftung einer Cyste und eines Kelchpapilloms berichtet auch Pilati (46). Diese Theorie greift auf die Vorstellung der Tumorentstehung von Cohnheim zurück, die besagt, dass alle Geschwülste auf fehlerhaft liegengebliebene Embryonalzellen zurückgehen (47).

(11)



Im Aortogramm zeigt sich der Cystenschatten gefässarm und weist sehr oft eine typische Aussparung im Gefässverlauf auf (W. Lutzeyer, Staehler, Tham, Götzen). Es ist zu erwähnen, dass aber auch ein Tumor durch zentrale Nekrosen eine cystische Umwandlung erfahren kann. Burns (72) bemerkt dazu allerdings, dass im Gegensatz zur üblichen Cyste mit sehr dünner Wand, die Tumorpseudocyste durch dicke Wandung auffällt. Das Aortogramm wird aber von einigen Autoren zur Klärung der Diagnose nicht für unbedingt nötig erachtet, da es einerseits auch keine eindeutige Entscheidung in der Differentialdiagnose, Cyste-Tumor, bringt, andererseits nicht ganz ungefährlich ist. Nach I. Tham (73) führt die Aortographie immerhin in 3 pro Mille der Fälle zum Tode, in 7 pro Mille zu schweren Komplikationen. Eine gute diagnostische Massnahme stellt heute die Cystenpunktion unter dem Bildwandler dar. Mit eindeutiger Sicherheit kann aber die Diagnose, Cyste, nur durch offene renale Biopsie gestellt werden. -
Die vereiterte Nierencyste braucht sich keineswegs wie zu erwarten in einem pathologischen Urinbefund zu äussern. Dagegen sind blande Cysten zur Beobachtung gekommen (74), die von Pyelonephritis begleitet waren. Im allgemeinen erstreckt sich aber die Symptomatik bei vereiterten Cysten über wiederholte kolikartige Schmerzen bei sonst geringem Spontan- oder Druckschmerz, evtl. akute fieberhafte Attacken und eine sehr hohe BKS. Im Pyelogramm zeigen sich verengte Kelchhälse mit im Gegensatz zu den engen Enden der blanden Cysten mehr oder minder erweiterten Enden (75). Evtl. ist die Verengung soweit fortgeschritten, dass die betroffenen Kelchhälse sich nicht mehr darstellen. Des weiteren ist der typische Kreis aus verdrängten Kelchen und Rundung des vorgebuckelten Nierenschattens nicht mehr darzustellen, da der Nierenschatten gegenüber der Umgebung nicht abgrenzbar ist.
Die Differentialdiagnose zwischen Cyste und Tumor ist sehr schwer zu treffen, bei vereiterter Cyste nahezu unmöglich. In beiden Fällen können sich die kli-

nischen Symptome vollkommen gleichen, Blutung ist bei Tumoren etwas häufiger. Die hohe BKS. die Anaemie, der Gewichtsverlust sprechen für einen malignen Tumor, werden aber auch bei vereiterten Cysten beobachtet, ebenso die unscharfe Begrenzung der Aussparung im Pyelogramm. Der Einbruch ins NBK-System oder die Ummauerung der Kelchhälse sind neben den auch bei der Cyste üblichen Verdrängungserscheinungen von einiger Bedeutung. Das Aortogramm kann schon wie oben erwähnt eine charakteristische Tumorzeichnung darstellen. Eindeutigkeit ist aber nur durch Freilegung der Niere und Probeexcision zu erzielen. Im übrigen sind differentialdiagnostisch Abnormitäten, Tbc, Blutgerinnsel, nicht schattengebende Steine, funktionelle Störungen und chron. Pyelonephritis abzugrenzen.

Abschliessend zum Abschnitt, Solitärcyste, sei ein Fall aus der Urolog. Klinik Stuttgart vorgestellt:
Der 56-jährige Patient M.E. wurde wegen Schmerzen in der re. Nierengegend, die schon ein halbes Jahr anhielten, unter dem Verdacht auf einen Tumor eingewiesen. Aufnahme: 11.11.60.
Der Pat. befand sich bei der Aufnahme in ausreichendem AZ. Ausser Klopfschmerzhaftigkeit ergab sich bei der Palpation der re. Nierengegend keine Besonderheit. Als Nebenbefund lag eine chron. Prostatitis vor. Im Urin konnten am Aufnahmetag Leukocyten, Epithelkörper und eine leichte Albumintrübung nachgewiesen werden, keine Bakterien. Keine Anhaltspunkte für Tbc. Subfebrile Temperaturen. Das retrograde Pyelogramm zeigte re. an Stelle der oberen Kelche einen gut pflaumengrossen, schwach gefüllten Kontrastmittelbezirk. Statt der mittleren Kelche stellte sich ein mässig gefüllter, kirchgrosser Kontrastmittelbereich dar. Die untere Kelchgruppe und der dazugehörige Hauptkelch waren etwas dilatiert. Dieser Befund deutete zunächst auf einen grossen, zerstörenden Prozess in der oberen Hälfte der Niere hin. Das Ausscheidungsurogramm ergab nach 7 Min. beiderseits rechtzeitige Ausscheidung, re. etwas schwächer als li. Im oberen Pol der re. Niere stellte sich die bei der retrograden Füllung festgestellte Erweiterung des Hohlsystems ebenfalls schwach dar. Der Verdacht auf einen zerstörenden Prozess wurde hiermit weiter bestätigt. Bei der Aortographie re. stellte sich die A.renalis ausreichend dar. Auffallend war, dass der obere Nierenpol kaum Gefässe aufwies. Am oberen medialen Rand der Niere buckelte sich die Kontur in einem etwa hühnereigrossen Bezirk vor. Zur endgültigen Klärung wurde schliesslich die operative Freilegung der Niere vorgenommen. Beim Versuch den oberen Anteil der Niere freizulegen, riss das Gewebe ein und es entleerte sich dünnflüssiger, fast geruchloser Eiter. Nach der Festellung, dass zwei Drittel der Niere zerstört waren, wurde die Nephrektomie vorgenommen. Das Op.-Präparat zeigte eine normale untere Kelchgruppe. In Höhe des mittleren Kelches fand sich dorsal vom Kelch ge-

legen eine gut walnussgrosse Cyste, die offenbar den mittleren und oberen Kelch komprimiert hatte. Der obere Kelch war in einen etwa apfelsinengrossen Hohlraum umgewandelt, dieser mit dünnflüssigem Eiter prall gefüllt. Histologisch handelte es sich um eine umschriebene, haemorrhagisch eitrige und ulcerierende Pyelitis im Bereich des oberen Nierenpols mit schwerster ascendierender Pyelonephritis und fortgeschrittener Verödung des Nierenparenchyms. - Der postoperative Verlauf war komplikationslos und der Pat. konnte 3 Wochen nach dem Eingriff beschwerdefrei entlassen werden.
Durch die Cyste war es bei dem Pat. zu einer starken Einengung der oberen und mittleren Kelchgruppe gekommen. Die gestauten Kelchenden infizierten sich und wandelten sich in Pyocalices. Die typischen Pyelogrammveränderungen, wie wir sie beim Vorliegen von Cysten kennen, kamen nicht zur Beobachtung, sodass lediglich das gefässarme Arteriogramm einen gewissen Hinweis gab. Wie so oft brachte wegen der sowohl klinischen als auch röntgenologischen Symptomenarmut nur die operative Freilegung Gewissheit über die Diagnose.

(12)



Pyelogramm des Pat. M.E.: Statt der oberen Kelche stellt sich ein gut pflaumengrosser Kontrastmittelbezirk dar, statt der mittleren Kelche ein kirschgrosser.

Der Vollständigkeit halber seien noch die anderen beiden Gruppen echter renaler Cysten gestreift, obwohl diese allenfalls als Keimreservoire Bedeutung haben, die zum Ausgangspunkt entzündlicher Veränderungen des NBK-Systems werden können.

II. Markcysten:
Die Markcysten sind auf das Mark beschränkt und nach G. W. Günther (76) wie die Solitärcysten als Fehlbildungen anzusehen, für welche die gleichen genetischen Erwägungen gelten wie für die übrigen cystischen Veränderungen der Niere. Sie werden sehr häufig durch Sammelrohre aus der Rinde mit Harn versorgt und dadurch werden sie als Restharnbehälter leicht zu Keimreservoiren, da der Abfluss gestört ist. Sie beeinträchtigen, wie schon erwähnt, durch die Gefahr des Infekts Kelche und Nierenbecken, die entzündliche Veränderungen erfahren und zwar, was die Kelche anbetrifft, in Form von Kelchhalsstenosen wie sie später genauer beschrieben werden. Ausserdem besteht in den Cysten besondere Neigung zur Komkrementbildung.
Nach Cacchi u. Ricci (77) sind sie mit Zylinderepithel ausgekleidet. Im Ausscheidungsurogramm, aber auch im retrograden Pyelogramm stellen sich die Markcysten oft "en bouquet de fleur" dar (78), d.h. in Gruppen von kleinen Hohlräumen in einzelnen Papillen, da geringfügige Verbindung mit dem NBK-System besteht. Die Symptomatik setzt sich aus Koliken, Haematurie und Infektschüben zusammen.

III. Die pelvikalen Cysten:
a) Peripelvikale, pyelogene Cysten:
Sie werden heute von vielen Autoren als Divertikel bezeichnet und daher unter dieser Bezeichnung an anderer Stelle Bachtung finden.
b) Parapelvikale Cysten:
Sie unterscheiden sich nur durch die Lage von den übrigen Solitärcysten. Sie sind congenitalen oder lymphatischen Ursprungs und führen vor allem im Hilusgebiet zu Verdrängungserscheinungen.

B) Pseudocysten als Ursache von Kelchhalsstenosen:
1) Entzündliche Cysten:
Sie finden sich meist als multiple, kleine Gebilde im Bereich von pyelonephritischen Narbenherden oder arteriosklerotischen sowie pyelonephritischen Schrumpfnieren (79). Sie sind durch Abschnürung von Harnkanälchen entstanden zu denken. Von Pyocalices sind sie abzugrenzen, die sich infolge von Obliteration des entzündlich veränderten, restlichen Kelchhalses als Cysten darstellen können. Ebenso können tuberkulöse Kavernen Cysten vortäuschen. Sie kommen also als Ursache von Kelchhalsstenosen nicht in Betracht.

2) Traumatische Cysten:
Meist kommen auch diese durch Blutung entstandene Cysten nicht mit dem NBK-System in Berührung. Später wird aber im Abschnitt über traumatische Kelchhalsstenosen auf einen Fall hingewiesen werden, bei dem eine Einengung eines Kelchhalses durch eine solche Cyste vorlag.
3) Parasitäre Cysten:
In seltenen Fällen wird die Niere von Echinococcus cysticus befallen. Die Beschwerden unterscheiden sich nicht von denen infolge Solitärcysten. Röntgenologisch fällt schon in der Leeraufnahme ein halbkreisförmiger, calcifizierter Schatten auf. Daneben zeigt das Ausscheidungsurogramm Lageveränderungen und Veränderungen des NBK-Systems, wie wir sie ebenfalls bei echten Cysten aufgezählt haben. Die Diagnose wird durch die Casoniprobe erhärtet (80, 81).

Was die Cysten im allgemeinen anbetrifft ist noch zu sagen, dass als Komplikationen Cystenblutung, traumatische Ruptur oder langsame Kompressionsatrophie auftreten können (82).
Was die Therapie der Cysten anbelangt, scheint es ratsam kleine Cysten zu belassen. Es wird aber empfohlen in jedem Fall wegen Tumorverdacht eine Freilegung der Niere mit Probeexcision und Schnellschnitt vorzunehmen (83). Besteht die Indikation zur Operation, so wird die Cyste weitmöglichst abgetragen und der Rand belassen. Von einer Gesamtentfernung kann im allgemeinen abgesehen werden. Hat ein zusätzlicher Infekt umliegendes Gewebe zerstört oder haben die Verdrängungen nachhaltige Folgen in Form von Abflusstörungen, so ist die partielle Nephrektomie angezeigt.

Ad 3) Kelchhalsstenose auf Grund von Aneurysma der A. renalis:

Aneurysmen der A. renalis sind sehr selten. Seit der Einführung der Aortographie in die Diagnostik werden sie allerdings etwas häufiger aufgefunden als in der Zeit, da man nur solche mit Kalkeinlagerung diagnostizieren konnte. Ljunggren (84) spricht von sackförmigen, poststenotischen, fusiformen und falschen Aneurysmen, was die arteriovenösen anbetrifft, verweist er auf Garritano, der nur 10 Fälle in der Weltliteratur fand. Edsman (85) machte erstmals darauf aufmerksam, dass sie doppelseitig auftreten können. - Wie schon erwähnt werden Aneurysmen selten diagnostiziert, denn sie können völlig stummt bleiben. Werden sie aber festgestellt, so zeigt das Pyelogramm auch häufig Einengung und Verzerrung durch dieselben (Silvis 86, Söderlund 87, Renck 88, Smith and Erickson 89). Diese gleichen weitgehend jenen,

welche durch Cysten hervorgerufen werden. Die Kelche sind in die Länge gezogen und eingeengt. Die enge Stelle zeigt sich glattwandig und das Kelchende ist aufgestaut, weist aber keinerlei sonstige pathologische Veränderungen auf.

(13)

Neben diesen Kelcheinengungen, welche viele Aneurysmen zeigen, findet man je nach Grösse, Wachstum und Typ, Schmerz verschiedenen Charakters, Tumor, Hochdruck und Haematurie. Unter diesen Symptomen hat der Hochdruck einige Bedeutung. Abeshouse (90) fand ihn in 15 von 115 Fällen, besonders bei Kindern, Berneicke und Pollok (91) beobachteten ihn in 11 von 65 Fällen. - Im Röntgenbild zeigt sich bei vielen Aneurysmen der typische Siegelringschatten. Neben dem oben schon beschriebenen Pyelogramm ist das Aortogramm eine diagnostische Massnahme, welche gerade stumme Aneurysmen aufdeckt oder auf doppelseitiges Vorkommen hinweist. - Die gefürchtete Gefahr für den Aneurysmaträger ist die Ruptur desselben. Diese wird auffallenderweise fast nur bei nicht verkalkten Aneurysmen beobachtet (92, 93).
Was die Behandlung der Aneurysmen anbetrifft, gibt es zwei Meinungen. Poutasse und Ljunggren sprechen sich für möglichst konservatives Vorgehen aus. Bei kleinen Aneurysmen ohne Hochdruck schlagen sie Abwarten unter wiederholten Aortogrammkontrollen vor. Im übrigen sind sie der Meinung, dass partielle Nephrektomie und Entfernung des Aneurysma mit Arteriennaht in vielen Fällen eine Nephrektomie ersetzen können. Eine andere Gruppe, der sich Silvis und Androulakakis (94) anschliessen, hält die Nephrektomie für die beste Methode.

Ad 4) Abscesse als Ursache von Kelchhalsstenosen:

Als eine häufige Ursache von Kelchhalsstenose sollen die Nierenabscesse nur kurz Erwähnung finden.
Nephritische und paranephritische Abscesse bieten klinisch oft ein sehr unauffälliges Bild. Das Fieber ist oft rezidivierender Natur und der Urin nicht selten auch bakteriologisch o.B. Aber fast immer zeigt sich das Pyelogramm verändert. Auch hier finden wir wieder Verlagerung, Einengung sowie Füllungsdefekte einzelner oder mehrerer Kelche wie sie beim Vorliegen von Cysten oder Tumoren in Erscheinung treten. Die Kelche zeigen sich entweder gespreizt, langgestreckt, eingeengt und glattwandig wie in folgendem Bild, wenn der Abscess nur einen Druck von aussen ausübt und gleichen somit in ihren Veränderungen denjenigen, welche durch blande Cysten hervorgerufen werden.

(14)

a

Kompression des oberen Kelches von medial nach oben durch einen paranephritischen Abscess

Verdrängung der Kelche und des NB durch einen paranephritischen Abscess

Oder sie zeigen unscharfe Wandveränderungen und Stenose sowie Füllungsdefekte, wenn die Abscesse sie direkt tangieren wie die folgende Pyelogrammskizze darstellt. Diese Veränderung wiederum ist sehr schwer von derienigen beim Vorliegen maligner Tumoren abzugrenzen.

(15)

Fehlendes Kelchsystem am mittleren und oberen Pol.
Op.: Abszessbildung in den Kelchen mit Stenosebildung

Am Ende dieser Ausführung sei noch ein Fall von Kelchhalsstenose durch Abscess aus der Urologischen Klinik Stuttgart vorgestellt.
Die 37-jährige Patientin L. E. hatte erstmals im Mai 62 cystitische Beschwerden während einer Schwangerschaft. Diese wiederholten sich im Juni 63. Sie wurde mit Sulfonamiden behandelt. Anfangs Juli 63 bekam sie heftige, kolikartige Schmerzen im li. Nierenlager und Schüttelfrost, 2 Tage später hohes Fieber. Der Schmerz in der li. Nierengegend hielt bis zur Klinikaufnahme, Mitte Juli 63 an. Die Pat. gab an, immer mager gewesen zu sein, sie habe aber in der Zeit vor der Klinikeinweisung noch weiter an Gewicht verloren. - Am Tag der Aufnahme bot die magere Pat. klinisch ausser Druck- und Klopfschmerzhaftigkeit des li. Nierenlagers keinen pathologischen Befund.
Temp. 38,5 Gr., BB unauffällig, BKS 90/50. Im Urin fanden sich neben Eiweisstrübung, Leuko +++, Ery +, Bak. +. Die Cystoskopie zeigte keinen auffälligen Befund. Das AU ergab nach 7 Min. beiderseits rechtzeitige Ausscheidung. Das re. Nierenbecken zeigte sich etwas weit gestellt mit hohem Harnleiterabgang, das li. konnte wegen geringer Füllung nicht beurteilt werden. Konkrementschatten im unteren Nierenpol li. Beim RP li. Projektion eines linsengrossen Steines auf den unteren Nierenpol. Darstellung eines kleinen z. T. intrarenal gelegenen Nierenbeckens. Füllung der oberen und mittleren Kelchgruppe, die untere stellte sich nicht dar. Der Befund deutete auf einen Pyocalix mit Kelchhalsstenose des unteren Kelches und kleinem Nierenkelchstein. - Bei der operativen Freilegung der Niere li. in typischer Weise, zeigte sich am unteren Pol medial eine Verwachsung der Fett- mit der Faserkapsel. Bei Exposition der Niere fand sich an dieser Stelle ein an die Nierenoberfläche heranreichender Nierenabscess. Vornahme der Pyelotomie von dorsal, Sondierung des sehr engen unteren Kelchhalses, aus dessen Becher der Stein nicht entfernt werden konnte. Hierauf wurde der untere Nierenpol reseziert. Bei der Untersuchung des Op.-Präparats zeigte sich makroskopisch, dass der schon anfänglich festgestellte Abscess von medial her zur Einengung des unteren Kelchhalses geführt hatte. Im unteren Kelchbecher fand sich ein etwa linsengrosser Kelchstein, dessen Untersuchung Calciumoxalat mit Phosphatbeimengung ergab. Die histologische Untersuchung zeigte eine chron. rezidivierende, teilweise vernarbende Pyelonephritis bei eitriger Pyelitis mit umschriebenen Abscessen im Nierenmark. - Die Pat. überstand den Eingriff gut. Die Wundheilung derfolgte unter Supracillin und Leukomycin primär, sodass die Pat. 12 Tage nach der Op. in Erholungsurlaub entlassen werden konnte.

(AU = Ausscheidungsurogramm, RP = retrogrades Pyelogramm).

(16)

Pyelogramm li. der Pat. L. E.
Die untere Kelchgruppe stellt sich nicht dar. Projektion eines linsengrossen Steines auf den unteren Nierenpol

b) Die Kelchhalsstenosen auf Grund intrapelviner Prozesse:

1) Durch Tumoren bedingt,
2) durch Konkrementbildung,
3) durch Fremdkörper,
4) durch chron. entzündliche Prozesse unspezifischer und spezifischer Art wie Pyelonephritis und Tb.

Ad 1) Kelchhalsstenosen infolge intrapelviner Tumoren:
Wie bei den Tumoren, welche von aussen her das NBK-System beeinträchtigen, überwiegen auch bei denjenigen intrapelviner Genese die malignen. Vor allem sind hier das papilläre Ca. und das Plattenepithel-Ca. des NBK-Systems zu nennen.

I. Das papilläre Ca.:
Das papilläre Ca ist klinisch vom histolog. gutartigen Papillom nicht zu unterscheiden (95). Fast immer kommt es zu starken Blutungen, die in mehr oder minder grossen Zeitabständen auftreten können. Daneben leiden die Patienten relativ häufig unter Schmerzen. Die Funktion ist in 60 % der Fälle beim Vorliegen von NB-Tumoren herabgesetzt (96). Die Diagnose kann an Hand des Pyelogramms gestellt werden. Es zeigen sich zottige oder wolkige Aussparungen und Defektfüllungen der Kelche und des Nierenbeckens. Je nach Sitz des Tumors sind die Kelchenden oder das Nierenbecken gestaut. Ein durch das pailläre Ca verlegter Kelch kann sich z. Bp. so darstellen:

(17)

Papilläres Ca.

II. Das Plattenepithel-Ca.:
Das Plattenpithel-Ca zeichnet sich durch besondere Bösartigkeit aus. Im übrigen äussert es sich in Symptomatik und Pyelogramm weitgehend wie das schon früher beschriebene Hypernephrom. -

Von den gutartigen Tumoren kommt als häufigster das Papillom zur Beobachtung. Ein sehr seltener gutartiger Tumor ist das Haemangiom.

1. Das Papillom des NBK-Systems:
Das Papillom kann solitär oder multipel auftreten und ist als Oberflächenwucherung des Übergangsepithels der NB-Schleimhaut aufzufassen (97). Es äussert sich vorwiegend durch Haematurie und evtl. beträchtliche Anaemie. Erstere kann unter Umständen so massiv sein, dass sie ad exitum führt (98). Im ürbigen können Koliken auftreten. Oft fehlen Schmerzen überhaupt. Im i.v.-Pyelogramm zeigen sich ähnliche Bilder wie beim papillären Ca, also zottige Verlegungen der Hälse, die je nach Grad der Stenose eine mehr oder minder starke Aufstauung der Kelchenden zur Folge haben.

(18)

Papillom

Differentialdiagnostisch sind Ca, Hypernephrome, Haemangiome und Cysten abzugrenzen. Als therapeutische Massnahme kommt für sie wie für alle NB-Tumoren, abgesehen vom evtl. praeoperativ diagnostizierten Haemangiom die Nephrektomie in Frage. Sitzt ein Papillom allerdings isoliert in einem Kelch und ist es nur bis kirschgross, so kann eine partielle Nephrektomie vorgenommen werden (99).

II. Das Haemangiom:

Das Haemangiom der Niere ist ausserordentlich selten. Es ist auf angeborene Anomalien verschiedener Bezirke zurückzuführen und vergrössert sich durch Bildung von Endothelsprossen. Es ist fast immer gutartig (100). Bei den in der Literatur besprochenen Fällen handelt es sich am häufigsten um den cavernösen Typ. Bisher dürften etwa 80 Fälle bekannt sein. Meist findet es sich unilateral und solitär. In 17 % der Fälle können aber auch multiple Haemangiome der Niere vorliegen oder es können zusätzliche Haemangiome der Haut oder anderer Organe beobachtet werden. In 48 % der Fälle ist das Haemangiom in der Mucosa oder Submucosa lokalisiert, in 42 % im Mark, in 10 % in der Rinde (101). Es ist meistens linsen- bis nussgross und verhält sich Jahre und Jahrzehnte latent. Die Symptome treten nach Pitroffy-Szabó (102) meist zwischen dem 20. und 30. Lebensjahr in Erscheinung, nach Bélaunde hauptsächlich zwischen 40. und 50. Lebensjahr. Das Kardinal- und oft einzige Symptom ist die Haematurie. Daneben treten zuweilen infolge von Blutgerinnselbildung Koliken auf. Auch zu Anaemie kann es kommen. Im i.v.- und retrograden Pyelogramm zeigt sich oft ein eingeengter Kelch mit Füllungsdefekten. Entweder liegt das Haemangiom in der Kelchwand selbst oder es geht von der Papille aus und ragt als gestielte Geschwulst in den Kelchhals hinein. Sehr oft wird dann der Kelch noch zusätzlich von Blutgerinnsel verlegt (100, 101, 103, 104 und 105). Es kann aber auch wie oben schon erwähnt intrarenal gelegen sein und von aussen her zur Einengung führen. Die folgende Pyelogrammskizze zeigt eine ballonförmige Auseinanderdrängung des oberen und mittleren Kelchhalses, wobei der mittlere Kelch besonders ausgezogen und platt deformiert ist. Die Kontur der Verdrängung ist glatt.

(19)



Haemangiom der Niere

Trotz der oft eindrücklichen Pyelogrammveränderungen kann die Diagnose, Haemangiom, vor der Operation nur in den seltensten Fällen gestellt werden. Bisher geschah dies nur dreimal (101, 106). In einem Fall gelang es mittels einer Aortographie, welche der betreffende Autor bei jeder ungeklärten Haematurie empfiehlt (106). Differentialdiagnostisch sind herdförmige Glomerulonephritis, interstitielle Herdnephritis, Tumoren anderer Genese, Cysten, renale Purpura, Varicen, Gummen, maligne Sklerose, Hydro-Pyonephrose, embol. Niereninfarkt, essentielle Hypertonie, cardiale Stauungsniere, Haemophilie, Leukämie, Skorbut, Purpura haemorrhagica, Lymphogranulomatose in Erwägung zu ziehen.
Abschliessend ist noch einmal zu bemerken, dass der Schwierigkeit in der Tumordifferentialdiagnose zu Folge immer die Freilegung der Niere angezeigt ist bei Tumorverdacht. Das weitere Verhalten richtet sich nach dem Charakter des Tumors, der über partielle oder totale Nephrektomie entscheidet.

Ad 2) Kelchhalsstenosen durch Konkrementbildung:
Eine sehr häufige Ursache der Kelchhalsstenose sind die Kelchsteine. Sie seien daher nur kurz berücksichtigt. Ihre Genese ist die aller Nierensteine, die diathetische, die endokrine, die mechanische (als Folge von Abflusshindernissen), die entzündliche, die osteogene, die neurogene und die auf Grund von Fremdkörpern. Sie können einzeln oder in Vielzahl vorliegen und den Kelchhals mehr oder minder stark einengen. Klinisch äussern sie sich in Koliken, Haematurien, recidivierenden oder andauernden Harnwegsinfekten. Sie können sich aber auch stumm verhalten. Erfassbar sind sie je nach Beschaffenheit schon in der Abdomenleeraufnahme oder aber im Pyelogramm, in dem sie typische Aussparungen und Abflusstörungen bieten. Das Kelchende eines durch Stein verlegten Kelchhalses zeigt sich infolge Rückstauung plump deformiert aber scharf gezeichnet im Gegensatz zu dem unscharfen Kelchende, welches

durch Papillenzerstörung im Falle von Tbc oder speziellen Pyelonephritisformen vorliegt.

(20)

Im oberen Calyx major ein Korallenkonkrement mit Stauung und Dilatation der Calyces minores

Mit der Grösse des den Hals verlegenden Steines nimmt auch die Rückstauung, der sogenannte Hydrocalix, zu. Kommt es allerdings zur Infektion dieser Rückstauung, zum Pyocalix, so führt diese zu Zerstörung der Konturen und mit der Zeit zu Steinpyonephrose. Differentialdiagnostisch müssen vor allem Blutgerinnsel und Tumoren erwogen werden. Therapeutisch verhält man sich möglichst konservativ, solange nicht gehäufte Koliken oder recidivierende Infekte zur Operation zwingen. Im letzteren Fall führt man eine Pyelo- oder Nephrektomie durch. Liegt ein Pyocalix vor, kommt partielle Nephrektomie, bei ausgedehnter, entzündlicher Zerstörung der Niere die Nephrektomie in Frage.

Abschliessend soll noch ein Fall aus der Urolog. Klinik Stuttgart zur Vorstellung kommen, bei welchem eine Kelchhalsstenose durch Steinbildung auf Grund eines Fremdkörpers im NB zustande kam: Der Patient W.K., geb. 27.6.06, erfuhr im März 45 eine Granatsplitterverletzung des Rückens li. 51 traten erstmals Beschwerden im li. Unterbauch auf. Der Hausarzt stellte einen kleinen Leistenbruch fest. Ab 54 traten zusätzlich Bandscheibenbeschwerden auf, die mit Bandagen und Badekuren behandelt wurden. Wegen zunehmender Beschwerden entschloss sich der Pat. zur Leistenbruch-Op., die aber keine Besserung der Beschwerden brachte. Schliesslich wurde im Sept. 62 bei einer Durchuntersuchung ein Granatsplitter in der li. Niere diagnostiziert. Bei der Klinikaufnahme Mitte Okt. 62 fand sich ausser Druckempfindlichkeit des li. Nierenlagers nichts Auffälliges. Urin o.B. Die Abdomenleeraufnahme zeigte im li. NB einen etwa erbsgrossen Konkrementschatten, darunter einen metalldichten Schatten. Im AU zeigte sich ein dilatiertes Hohlsystem. Das Konkrement mit dem Metallsplitter

schien an der Einmündung des unteren Kelchhalses ins Nierenbecken zu liegen. Die Pyelotomie bestätigte diesen Befund: Ein Konkrement, das den untersten Abschnitt des Kelchhalses verlegte und mit einem Metallsplitter zusammenhing, der im NB lag. - Der postop. Verlauf war komplikationslos und der Pat. konnte Anfang Nov. beschwerdefrei entlassen werden. - Es handelte sich hier also um einen Granatsplitter, der bei einer Verwundung in den Rücken li. eingedrungen war und mit der Zeit in die li. Niere einwanderte, um dort im Hohlsystem liegen zu bleiben. Eine zunehmende Ca-Oxalatauflagerung führte schliesslich zur Verlegung der Kelchhalsmündung des unteren Kelches ins Nierenbecken und damit zum Hydrocalix.

(21)



Pyelogramm des Pat. W.K. li.: Konkrement mit Metallsplitter an der Einmündung des unteren Kelchhalses ins NB. Dilatiertes Hohlsystem.

Ad 3) Kelchhalsstenosen durch Fremdkörper:

Fremdkörper in der Niere sind sehr selten. 1958 wurden 35 Fälle in der Weltliteratur angegeben. Solche speziell in Nierenkelchen sind in einer französischen Arbeit beschrieben. - Bei dem 21-jähr. Pat. traten während 9 Jahren anfallsweise, sich zunehmend verstärkende Schmerzen in der li. Nierengegend auf. Die Mutter erinnerte sich an Haematurie des 3-jähr. Kindes, die später

von Albuminurie gefolgt war. Die Attacke wiederholte sich im 5. Lebensjahr und wurde als Nephritis gedeutet. Nachdem der Pat. jahrelang die Ärzte umsonst konsultiert hatte, wurde schliesslich in einer Leeraufnahme ein Fremdkörper diagnostiziert, der den Ausgang eines Kelches und den Hals eines 2. verlegte. Nach Pyelo- und Nephrotomie fanden sich 2 Nadelfragmente von 12 und 5 mm Länge. Sie hatten durch Verlegung der Kelchhälse zu glattwandiger Aufstauung der Kelchenden, Hydrokalyces, geführt,

(22)

Verlegung d. untersten Abschnitts der Kelchhälse durch Nadelstücke

Im Allgemeinen äussern sich Fremdkörper durch leichte Koliken, pyelitische Schübe oder Haematurien sowie Empfindlichkeit der Nierengegend. Die Diagnose ist aber sehr schwierig zu stellen, da sich viele Fremdkörper im Rö.-Bild nicht darstellen und nur Veränderungen des Hohlsystems und secundäre Steinbildung auffallen, die ihre Folgen sind. Zur Klärung und Entfernung kommt nur die Operation in Frage (107).

Ad 4) Kelchhalsstenosen als Folge chron.-entzündlicher Vorgänge:

Die häufigsten Ursachen der Nierenkelchhalsstenose, chron. Pyelonephritis und Tbc sollen nur röntgenologisch differentialdiagnostisch Erwähnung finden.
Wie schon beschrieben äussern sich chron. entzündliche Prozesse ob unspezifischer oder spezifischer Art an den Kelchhälsen zunächst durch Spasmen.

(23)

Spasmen der Kelche bei beginnender Nieren-tbc.

Diesen liegt nach A. Frey (108) meist kein patholog.-anatom. Substrat zugrunde wohl aber nach der Meinung von Prevot und Berning (109), die sich auf die Forsell'schen Untersuchungen berufen. Sie fanden fast regelmässig beim Aufflackern neuer entzündlicher Schübe der Pyelonephritis im Pyelogramm kissenartige, oft ödematöse Schwellung der sich gegenüber liegenden Kelchhalswandungen. Bestanden diese Schwellungen einige Zeit, so kam es zur Ausbildung einer praestenotischen Dilatation der Kelchenden reversiblen Charakters.
Dejdar und Prat (110) entscheiden sich zu der Frage des umstrittenen spastischen Stadiums dahingehend, dass sie eine anfängliche toxisch-spastische Periode gegen eine spätere, morphologisch durch entzündliche Wandinfiltration gekennzeichnete, Periode abgrenzen. Dieser Meinung schliesst sich auch Teschendorf (111) an. Beim Anhalten des entzündlichen Prozesses über längere Zeit kommt es bei chron. Pyelonephritis durch stärkere Ausbildung des subepithelialen Bindegewebes und elastischer Fasern zur Verdickung der NB-Wand sowie zur Einengung und Starre der Kelchhälse (112), die sich röhrenförmig darstellen und Konturunebenheiten zeigen. Die Urinstauung, welche aus diesen Veränderungen resultiert, führt zur bleibenden Papillenabflachung und Abstumpfung der Kelchenden durch Abrundung der Fornices.

(24)

Schematische Darstellung der verschiedenen Stadien der chron. Pyelonephritis.

Im weiteren Verlauf können sich erweiterte NB oder durch narbige Schrumpfung verkleinerte NB zeigen mit gleichbleibend engen, unregelmässig geformten Kelchhälsen. Die Kelchbecher stellen sich deformiert und plump dar und weisen jetzt zusätzliche Zerstörungsherde an den Papillen auf.

(25)

Pyelonephritis

Verschwollene z. T. röhrenförmig eingeengte Kelchhälse und unregelmässig dilatierte Kelchenden. Destruierte Papillen

Kugelige Dilatation der Kelchenden und verschwollene Schleimhaut im Bereich der Kelchhälse. Schleimhautkissen ragen ins Lumen hinein.

Im Gegensatz zur chron. Pyelonephritis zeigt die Tuberkulose nach dem spastischen Stadium sofort Zerfallsherde an der Papille, die von Hryntschak (113) als veratmet oder wie von Motten angenagt bezeichnet wird. Kennzeichnend für Tbc ist die zunehmende Verengung des Kelchhalses, welche gegen das Kelchende hin spitz zuläuft.

(26)

Aus dem Kelchende wird über die Pseudokaverne nach völligem Halsverschluss schliesslich die stumme Kaverne.

(27)

Spielen sich die Umwandlungsprzesse an verschiedenen Kelchen ab, so resultiert die typische Margeritenform.

(28)

Trotz Tuberkulostika sind die typischen Kelchstenosen, nach Alken (114) Vernarbungen am unerwünschten Ort, noch immer für die Tbc kennzeichnend.

Kelchhalsstenosen als Folge von Nierentrauma:

Eine bekannte Folge von Nierentraumen, die konservativ behandelt wurden, sind Pyelogrammveränderungen, die durch Narbenbildung zustande kommen. Diese brauchen nicht immer mit Funktionsstörungen einherzugehen (115, 116), dennoch weist man gerade in neuerer Zeit auf folgenschwere Spätschäden hin (117, 118, 119). - an den Nierenkelchen speziell kann es zu teilweisen oder totalen Verschlüssen durch Schrumpfung kommen oder zu Verziehungen (120, 115, 121). Z.Bp. konnte ein halbes Jahr nach einem Trauma folgendes Pyelogramm beobachtet werden (122):

(29)

Partielle Obliteration des Beckens und der unteren Kelche.

Ist der Abfluss durch den engen Kelchhals erheblich gestört, so wird mit den Jahren immer ein Hydrocalix oder gar ein Pyocalix entstehen, die ja die Folge jeder stärker ausgeprägten Kelchhalsstenose sind und daher im nächsten Abschnitt gesondert behandelt werden. Erstaunlich ist die Tatsache, dass oft geringfügige Traumen zu erheblichen Verletzungen führen können. Darauf wird immer wieder hingewiesen (123, 121, 124). Dies zeigt z.Bp. eine Folge von Nierentrauma wie sie in der Urologischen Klinik München beobachtet wurde: Ein 10-jähriger Junge R.L. wurde im Dez. 1960 wegen Verdacht auf Doppelniere eingewiesen. Der Junge war im April 1960 an einer Rauferei beteiligt gewesen. Nach seinen Angaben trafen ihn dabei auch Schläge in die Nierengegend. Die Mutter bemerkte danach blutigen Urin. Dies war die Veranlassung, den Jungen in ein Krankenhaus einzuliefern. Es zeigte sich damals 5 Wochen lang als einziger pathologischer Hinweis eine intermittierende Mikrohaematurie. Auf Grund eines etwas gröber dargestellten, hochstehenden Kelches, der sich im AU darstellte, wurde der Verdacht einer Missbildung ausgesprochen. Der Junge wurde als gesund entlassen. Bei seiner Einweisung in die Urolog. Klinik, Dez. 60, berichtet der Pat., dass er wohl zeitweise unter Bauchkrämpfen leide eine Haematurie aber nicht mehr zur Beobachtung gekommen sei. Der Junge befand sich in gutem AZ. Die Nierengegend zeigte ausser beidseitiger Klopfschmerzhaftigkeit nichts Auffälliges. RR 110/65. Urin oB. Zur Klärung der Diagnose wurden eine Cystoskopie, ein AU und RP durchgeführt. Erstere war o.B. Im AU erfolgte die Ausscheidung prompt und kontraststark. Re. wurden keine Besonderheiten beobachtet. Li. zeig-

te das NBK-System im mittleren und unteren Abschnitt keinen Befund. Der Kelchhals zum oberen Pol jedoch zeigte eine umschriebene Einengung und darüber eine deutliche Stauung des Kelchendes. Dieser Befund wurde durch das RP bestätigt und wies auf Narbenbildungen nach Trauma hin. Der Junge wurde, da kein Anhalt für eine Doppelniere bestand, keiner weiteren Behandlung unterzogen und mit der Aufforderung, sich in einigen Monaten einer Kontrolluntersuchung zu unterziehen, entlassen. Im April 61 wurde diese dann durchgeführt. Wieder befand sich der Junge in gutem AZ, der Urin bot keine Besonderheiten. Das AU zeigte erneut das Bild wie bei der ersten Untersuchung: Eine Stenose im oberen Kelchhals der li. Niere. Damit war die Diagnose, Narbenbildung nach Trauma, gefestigt. Da die Funktion der li. Niere normal war, wurde von einer Op. abgesehen.

(30 a)

Pyelogramm Dez. 60

Pat. L. R., li.

(30 b)

Pyelogramm April 61

Pat. L. R., li.

Es ist auch darauf hinzuweisen, dass immer wieder berichtet wird, wie das Ausmass der Haematurie keineswegs mit der Schwere der Verletzung parallel geht, sondern sehr oft erhebliche Haematurie bei geringfügiger Verletzung und geringe Haematurie bei schwerem Trauma zur Beobachtung kommen. Von allen Autoren wird als schonendste Untersuchungsmassnahme zur genauen Erfassung eines frischen Trauma die AU empfohlen (Hammel 125, Ljunggren 121, Deuticke 122, Suermont 126, Harpprecht 119 u.a.). Bringt diese Untersuchung nicht genügende Aufklärung, so soll sie durch das RP ergänzt werden. Die Infektionsgefahr dabei wird heute von den meisten Autoren abgelehnt, wohingegen die Zuverlässigkeit der Untersuchung auch als Hinweis für die Therapie hervorgehoben wird. Auch lassen sich an Hand des RP kleinste Kelchveränderungen erkennen (127). Ein AU einer isolierten Kelchverletzung bietet z.Bp. folgendes Bild:

(31)

i.v. Pyelogramm 12 Tage nach der Verletzung. Übertritt v. Kontrastmittel aus der Gegend des unteren Kelches i. d. Umgebung

Nach konservativ behandelten Nierenverletzungen ist in jedem Fall eine Kontrolle durch i.v. Pyelogramm angezeigt, da es noch nach Monaten zu narbigen Schrumpfungen kommen kann. Wie oben schon gesagt, werden gerade in neuerer Zeit, da die Unfallquote ständig ansteigt, diese Folgen gehäuft beobachtet. Zum Abschluss sei noch eine Spätfolge angeführt, die in besonderer Weise zur Einengung eines Kelches führte und 62 von Bibus u. Zischka (124) veröffentlicht wurde: 2 Monate nach einem Autounfall, bei welchem der Pat. einen leichten, schon vergessenen Stoss in die li. Nierengegend bekommen hatte, kam es plötzlich zur akuten Haematurie mit nachfolgenden Nierenkoliken. Bei der Aufn. fanden sich leichte Druckempfindlichkeit der Niere, im Harn Eiweisspuren, zahlreiche Erythrocyten, vereinzelt Leukocyten, die Leeraufnahme war o.B. Im AU zeigten sich auseinandergedrängte, unscharf und unregelmässig begrenzte Kelche, im mittleren Bereich des Nierenparenchyms Höhlenbildung, die entweder als erweiterter Kelch oder sonstige Höhle zu deuten war. BKS 33/66. Der Verdacht auf Tumor lag nahe. Operation und histologische Untersuchung klärten auf, dass es sich um eine umschriebene, ohne äussere Wunde entstandene, traumatische Nekrose des einem Kelch benachbarten Gewebes handelte mit Blutung aus einem rupturierten Gefäss. Dabei kam es an umschriebener Stelle auch zur Durchtrennung der benachbarten Kelchwand.

Die in der Folgezeit entstandene mit einem traumatischen, falschen Aneurysma vergesellschaftete, bis in eine Kelchlichtung reichende Blutölcyste erschien einerseits klinisch als Geschwulst und führte andererseits zur Späthaematurie.

(32)

Rein seitliche Aufnahme:
Bogenförmig verdrängte ausgezogene Kelche.
Im mittleren Anteil des Nierenparenchyms Höhlenbildung von welcher nicht sicher zu entscheiden war, ob sie einem Kavum entsprach.

Die Folge der Kelchhalsstenosen: Hydro- und Pyocalix.

Da die Folge jeder andauernden Kelchhalsstenose, welche Ursache ihr auch zu Grunde liegen mag, die Tbc ausgenommen, der Hydro- oder Pyocalix ist, sollen diese Bilder zum Abschluss gesondert betrachtet werden.
Nach Sigel (129) liefert der isolierte Verschluss eines Kelchhalses ein kompetentes Modell der lokalen partiellen Hydronephrose. Nirgends anders greift seiner Meinung nach der parenchymfeindliche Flüssigkeitsdruck gesammelter an als hier an der zentralsten Stelle, wo weder der Harnleiter noch das NB, noch die Hilusformation den Überdruck abschwächen. Diese partielle Hydronephrose wird Hydrocalix genannt. Jahrelang wurde sie allerdings auch als Kelchdivertikel bezeichnet (130, 131). Während Rudström z.Bp. für die Entstehung von Hydrocalix bzw. Kelchdivertikel Einengung des Infundibulums im Kelchbereich oder am Kelchabgang aus dem Nierenbecken durch entzündliche Strikturen oder Steinbildung verantwortlich machte, betrachteten Wilhelmi und Moore (132) nur Fälle, denen ihrer Vermutung nach eine Fehlleistung der Muskulatur zugrunde lag, als Hydrocalices. Heute wird klar getrennt zwischen Hydrocalix und Kelchdivertikel. Unter Hydrocalix versteht man einen durch vorübergehenden oder endgültigen Kelchhalsverschluss entstandenen Hohlraum - das erweiterte Kelchende -, der allmählich wächst (133). Durch die Stauung kommt es zunächst zu Papillenabflachung und zu Abrundung der Fornices. Hinzutretende Infektion führt schliesslich zur Papillenveränderung, Papillenzerstörung. Den infizierten Hydrocalix bezeichnet man dann als Pyocalix. Sehr leicht kommt es in dem gestauten Hohlraum zur Steinbildung. Die Symptome des Hydro- aber vor allem des Pyocalix sind diejenigen der intermittierenden Harnwegsinfektion. Im AU zeigt sich der Hydrocalix, wie schon erwähnt, als glattwandige Höhlung. Diese ist wie der Nierenkelch mit Übergangsepithel ausgekleidet. Der Pyocalix hingegen zeigt unregelmässige Konturen und ist oft schwer gegen eine tuberkulöse Kaverne abzugrenzen, worauf schon im Abschnitt über entzündliche Stenosen hingewiesen wurde. Die Behandlung des Hydro- oder Pyocalix besteht in der partiellen Nephrektomie mit Entfernung des ihr zu Grunde liegenden, veränderten Kelchhalses.

(33)

a

Hydrocalyx

b

Kelchdivertikel

Da das Kelchdivertikel solange unter dem selben Begriff lief wie der Hydrocalix, soll es differentialdiagnostisch an dieser Stelle noch abgegrenzt werden.
Das Kelchdivertikel wird im Gegensatz zum Hydrocalix allgemein als das Produkt einer Entwicklungsstörung angesehen. Man versteht unter diesem Begriff einen lateral zum Kelch gelegenen kirsch- bis haselnussgrossen, uringefüllten Hohlraum, der wie der Hydrocalix mit Übergangsepithel ausgekleidet ist. Er ist durch einen feinen, manchmal obliterierten Kanal mit dem Kelch verbunden (134, 135, 136 usw.). Kelch und Papille, denen ein Divertikel angelagert ist, sind anatomisch nicht verändert, ausser wenn sich der Restharn, welcher sich in den Divertikeln findet, da Sammelröhrchen in sie einmünden, infiziert und diese Infektion auf die Kelche übergreift. Entzündliche Vorgänge können auch zu Divertikelvergrösserungen und vor allem Steinbildung führen. Auf diese sekundären Veränderungen sind die Beschwerden zurückzuführen, welche sich in leichtem Ziehen, evtl. manchmal Koliken, sehr selten Haematurie und Dysurie äussern. Zuweilen werden unbeeinflussbare Harnwegsinfektionen beobachtet (137). Im AU sowie RP kommen Kelchdivertikel als glattwandige, rindenwärts gelegene Kontrastmittelansammlungen zur Darstellung. Therapeutisch wird wie beim Hydrocalix eine partielle Nephrektomie vorgeschlagen.

Zusammenfassung:

Unter den mannigfaltigen Formveränderungen, welche das Nierenbeckenkelchsystem treffen können, nimmt die Nierenkelchhalsstenose eine wichtige Stellung ein. Mit obigen Ausführungen wurde versucht zu zeigen wie viele Ursachen dieser speziellen Veränderung zugrundeliegen können und wie sich die Stenose verschiedenartig darstellen kann. Es wurde auf alle bekannten Symptome der in Frage kommenden Krankheitsbilder eingegangen, da die Kelchhalsstenose ja nur im Pyelogramm erfasst wird, zu dem klinische Symptome oder pathologische Urinbeimengungen erst Anlass geben. Seltenere Ursachen und Formen wurden stärker berücksichtigt, funktionelle Stenosen gegen bleibende abgegrenzt. Zum Abschluss wurde noch einmal die Folge aller bleibenden Stenosen, der Hydro- oder Pyocalix, aufgezeigt und gegen das Kelchdivertikel abgegrenzt, mit welchem er jahrelang gleichgestellt wurde.

Literaturverzeichnis:

1) O. Kneise u. K. L. Schober. Die Röntgenuntersuchung der Harnorgane. Gg. Thieme Verlag 1941

2) Nach Braus- Elze. Anatomie d. Menschen. Bd. II, Julius Springer Verlag 1934

3) Teschendorf W. Lehrbuch d. röntgenolog. Differentialdiagnostik, Bd. II, Gg. Thieme Verlag 1958

4) Staehler, Klinik u. Praxis d. Urologie. Gg. Thieme Verlag 59

5) Pflaumer F. Hdb. d. Urologie I, S. 361. 26

6) Engelmann nach Staehler (4)

7) Protopow " " (4)

8) Westenhöfer, Z. urol. Chir. 16, S. 228, 24

9) + 10) Pfeifer W. Grundlagen der funktionellen. urolog. Röntgendiagnostik. Gg. Thieme Verlag 49

11) E. Hajós Typen d. orthostatischen Reaktion des Nierenhöhlensystems. Z. Urol. 55, S. 137, 62

12) Staehler (4)

13) + 14) A. Frei, Zur Röntgendiagnose d. chron. Pyelonephritis. Verhandlungsbericht d. dt. Ges. f. Urolog.. Wien 1957: Sonderbd. Z. Urol. S. 201

15) Staehler (4)

16) G. Wabrosch. Beobachtungen über Symptome u. Behandlung des durch Nierengefässe verursachten, intermittierenden Kelchhalsverschlusses. Z. Urol. 55, S. 717, 62

17) Alken nach Frei (13)

18) Bischoff P. Missbildungen u. Entleerungsstörungen d. oberen Harnwege im Kindesalter. Verhandlungsbericht d. dt. Ges. f. Urol., Wien 1957, Sonderbd. d. Z. Urol., S. 29

19) Kneise u. Schober (1)

20) Schinz, Baensch, Friedl, Uehlinger. Lehrbuch d. Rö.-Diagnostik, Bd. IV, Innere Org. Tl II, Gg. Thieme Verlag 52

21) V. Haenselt, Patholog.-anatom. Untersuchungen über die Häufigkeit überzähliger Nierengefässe u. gefässbedingter Hydronephrose. Z. inn. Med. 5, S. 356, 1950

22) Staehler (4)

23) W. Fischbeck. Beitrag zur Ätiologie der Nierenkelchhalsverengerung. Langenbecks Arch. klin. Chir. 291, S. 156, 1959

24) Wepler nach Staemmler in Kaufmann, Spez. patholog. Anatomie Bd. II, T l. 1.

25) Staehler (4)

26) H. Singer. Chirurg. Erkrankungen i. Bereich d. Urogenitaltrakts in Lehrbuch d. Chir. u. Orthop. d. Kindesalters. Oberniedermayr. Bd. II, spez. Tl. II, Springer Verlag

27) Boehminghaus H., Urologie, Werkverlag 3. Aufl., Bd. I, S. 205

28) Bell nach Staemmler in Kaufmann (24)

29) Werner. Hdb. d. Erbbiol. d. Menschen IV, 2, 1940

30) Bell (24)

31) Wildbolz. Urologie. 3. Aufl. 52 Springer Verlag

32) Teschendorf (3)

33) Kneise u. Schober (1)

34) Staemmler in Kaufmann (24)

35) Masciotta u. Colodrero. Einfache seröse Cysten der Niere. Zbl. Chir. 95, 39

36) G. W. Günther. Die Markcysten der Niere. Z. Urol. 43, S. 29, 50

37) F. H. van Gullik. Simple renal cysts. Ref. Z. Org. f. ges. Chir. 157, S. 214, 59

38) Gruber. Zystennieren in Henke-Lubarsch. Hdb. f. spez. patholog. Anatomie u. Histologie VI, 2. TL. S. 795

39) Kampmeier nach H. Knauth. Eine mit der oberen Kelchgruppe kommunizierende Nierencyste. Zbl. f. Chir. 95, S. 480, 1960

40) Allen. The Kidney II. Aufl. New York 52

41) Drescher A. Über die gutartige Cystenbildung. Deutsch. med. Wschr. 81, 1943

42) Schmidt, A. Über solitäre Nierencysten. Zbl. Chir. 104. 42

43) Lindenfeld L. Solitäre Nierencysten. Zbl. Chir. 77, 1936

44) M. De Franchis A proposito di un caso di cisti solitaria. Ann. ital. Chir. 29, S. 245, 52.

45) H. Triska. Ein Fall von Solitärcyste der Niere und Papillom im oberen Nierenkelch. Z. Urol. 44. S. 391. 51

46) A. Pilati. Cisti renali associata a papilloma del calice superiore. Ref. Z. Org. f. ges. Chir. 150, S. 348, 58.

47) Cohnheim nach F. Büchner. Allgemeine Pathologie. Urban u. Schwarzenberg Verlag 59

48) W. Hepler nach Lutzeyer (52)

49) Drescher nach H. Triska (45)

50) Göpel H. Cystische Verbildungen im Bereich der Niere. Bruns Beitr. klin. Chir. 202, S. 230, 61

51) Boyd Textbook of Pathol. IV. Aufl. 43

52) W. Lutzeyer. Die solitäre Nierencyste u. ihre Behandlung. Zbl. f. Chir. 29, S. 400, 58

53) Staehler (4)

54) van Gullik (37)

55) De Franchis (44)

56) Rabboni u. Grannozi, Ref. Z. Org. f. ges. Chir. 148, S. 205, 57

57) Bell nach Staemmler in Kaufmann (24)

58) Hückel " " "

59) White u. Braunstein J. Urol. 71, S. 17, 54

60) Shivers u. Axilrod, J. Urol. 69, S. 193, 53

61) Staehler (4)

62) Verkalkte Solitärcyste d. li. Niere. Z. Urol. 52, S. 274, 59

63) C.Brandt. Seltenes Kystom der Niere u. seine DD. Z.Urol. 49, 105, 56

64) I.Tham. Über die DD von NB-Tumoren, Nierenparenchymtumoren sowie vereiterte u, blande Nierencysten. Bruns Beitr. klin. Chir.202, S.413, 61

65) F.I.Götzen. Nierengeschwulst oder solitäre Nierencyste. Z.Urol. 51, S.169, 58

66) Braasch nach Prather G.C., J.Urol.64, S.193, 50

67) Tham (64)

68) Göpel (50)

69) Junker H. Zur Diagnostik d.Solitärcysten d.Niere. Z.Urol. 29, 35

70) Fish G. Grosse Solitärcysten der Niere. Bericht über 32 Fälle darunter 2 Fälle, die durch Aspiration u. Einspritzung von 50 % Dextrose geheilt wurden. Zbl. Chir. 93, 1939

71) V.B.Bibus u.I.Tham. Vereiterte Solitärcysten. Z.Urol. 86, 257, 61

72) E.Bruns. J.Urol. 70, S.9, 53

73) Tham (64)

74) " "

75) Bibus (71)

76) G.W.Günther (36)

77) Cacci u. Ricci nach Bücker u. Fassbänder. Cystenbefall der Nierenpyramiden: "Schwamm- oder Markcystenniere". Z.Urol.55, 509, 62

78) S.Petkovic. Beitrag zur Frage der Markcysten. Z.Urol.45,490,52, Referat.

79) Staemmler in Kaufmann (24)

80) D.Jérémic. Diagnostik d. Echinococcenerkrankungen d. Niere. Z. Urol. 48, S.772, 55.

81) E.Bacher. Verkalkte Nierencyste. Z.Urol.51, S.164, 58

82) Lutzeyer (52)

83) Staehler (4)

84) E.Ljunggren. Renal artery aneurysm. Act.chir.scand.115, S.120, 58

85) Edsman G. Angionephrography and suprarenal angiography. Act. radiol. 57 Suppl. 155

86) Silvis R.S., Hughes W.F., Holmes F.H. Aneurysm of the renal artery. Americ. J. Surg. 91, S.339, 1956.

87) Söderlund G. A case of calcified aneurysm in the left renal artery. Act. chir. scand. 58, S.649, 1924

88) Renck G. Über das Renalaneurysma besonders vom röntgenolog. Gesichtspunkt. Act. radiolog. 7, S.309, 1926

89) Smith and Erickson. Intrarenal aneurysm of the renal artery. Case report. J. Urol. 77, S.814, 1957

90) Abeshouse B.S. Aneurysm of the renal artery: Report of two cases and review of the literature. Urol. and Cutan. Rev. 55. S.451. 1951

91) Berneicke u. Pollok. Urolog. survey I, S.67, 1957

92) Poutasse E.F. Renal artery aneurysm. Report of 12 cases, two treated by excision of the aneurysm and repair of renal artery. J. Urol. 77, S.697, 1957

93) Harrow and Slaane nach Androulakakis (94)

94) Androulakakis A. Aneurysma der A.renalis. Z.Urol. 55, S.11, 62

95) Staehler (4)

96) Tham (64)

97) F.Büchner. Spez. Pathologie. II.Aufl. Urban u.Schwarzenberg Verlag

98) H.Gutsche. Tödliche intraabdominelle Verblutung durch ein Nierenbecken-Papillom. Z.Urol.47, S.755, 1954

99) Staehler (4)

100) Zur Kenntnis des cavernösen Haemangioms der Niere. Zbl.f.Chir.76, S.1534, 1951, A.Sohn.

101) J.Bèlaunde. Haemangiomas renales. Aportation de un caso. Ref. Z. Org. f. ges. Chir. 156, S.270, 1960

102) Pitroffy-Szabó. Arch. klin. Chir. 198, S.371, 1940

103) F.H.Hansen. Haemangiom der Niere. Z.Urol.52, S.37, 1959

104) Wallach, Sutton, Claman, Haemangioma of the kidney. Ref. Z. Org. f. ges. Chir. 156, S. 87, 59

105) Ferguson, Cameron, Carron. Haemangioma of the kidney. J. Urol. 74, S. 591, 55

106) Tille A. Haemangiom der Niere. Z. Urol. 54, S. 574, 61

107) J. Naulleau et Sami Sakka. Les corps étrangers du rein. Un cas d'aiguille intracalicienne. Presse méd. 1958, S. 705

108) A. Frei (13)

109) R. Prévot u. H. Berning. Zur Röntgendiagnostik der Pyelonephritis. Fortschr. Röntgenstr. 73, S. 482, 50

110) Vr. Dejdar u. Vl. Prat. Das Röntgenbild der Niere und Harnwege bei d. chron. Pyelonephritis. Z. Urol. 51, S. 1, 58

111) Teschendorf (3)

112) Putschar. Die entzündlichen Erkrankungen d. ableitenden Harnwege u. d. Nierenhüllen einschliesslich der Pyelonephritis u. Pyonephrose. In Henke-Lubarsch. Hdb. d. spez. patholog. Anatomie u. Histologie

113) Hryntschak nach Kneise u. Schober (1)

114) Alken C. F. u. Büchler E. Die Einwirkung der Chemotherapie auf das klin. Bild der Urotuberkulose. Z. Urol. 45, 434, 52

115) G. Maintz Bochum. Behandlungsvorschläge u, Ergebnisse bei stumpfen Nierenverletzungen. Langenbecks Arch. klin. Chir. 282, S. 948, 55

116) K. J. Opit, K. P. Mc Kenna, D. E. Naim. Closed renal injury. The Brit. J. of Surg. 48, S. 240, 60

117) F. Wolf-Buer. Klinik u. Behandlung von Nierenverletzungen. Langenbecks Arch. klin. Chir. 295, S. 542, 1960

118) Brinkmann W. H. Diagnostik u. Therapie der Nierenverletzungen. Der Urologe 1, S. 305, 1962

119) Harpprecht K. Nierenverletzungen. Zbl. f. Chir. 87, S. 1418, 62

120) Deuticke P. Über Nierenverletzungen. Z. Urol. 34, S. 165, 40

121) Teschendorf (3)

122) Deuticke (120)

123) H. Moser. Ein Beitrag zur Frage der Indikationsstellung bei frischen Nierenverletzungen. Ref. Z. Urol. 47, S. 333, 54

124) S. Burkert u. G. Salem. Spätergebnisse nach Nierenverletzungen. Wiener klin. Wochenschrf. 65, S. 459, 53

125) Hammel. Röntgendarstellung subcutaner Nierenverletzungen. Z. f. Chir. 50, S. 2996, 35

126) Suermont W. F. u. Iidens J. W. Renal injuries. Ref. Z. Urol. 47, S. 57, 54

127) G. B. Cerruti, G. Oneto, G. Ramella, R. Boccacio. I Traumi del apparato urinario con particolare rignardo alla indagine radiologica se lesioni renali. Ref. Z. f. ges. Chir. 169, 93, 62

128) B. Bibus u. W. Zischka-Konorsa. Seltene posttraumatische Veränderung der Niere unter dem klin. Bild eines Tumors. Z. Urol. 55, S. 93, 1962

129) A. Sigel. Entwicklung u. Untergang der Niere nach dem gleichen Formprinzip. Z. Urol. 55, S. 361, 62

130) P. Rudström. Hydrocalyx. Ref. Z. Org. f. ges. Chir. 117, S. 217, 51

131) O. Wilhelmi. Hydrocalicosis. Ref. Z. Org. f. ges. Chir. 120, 396, 50

132) Moore Th. Hydrocalycosis. Ref. Z. Org. f. ges. Chir. 120, S. 394, 51

133) Noszkay A. Calyxdivertikel. Z. Urol. 51, S. 457, 58

134) F. J. Götzen. Kelchdivertikel. Z. Urol. 55, S. 543, 62

135) Newman H. R., Lowman R., Waters L. The problem of calyceal diverticulum. Ref. Z. Org. f. ges. Chir. 125, S. 115, 52

136) Heidenblut A. Das Kelchdivertikel der Niere. Fortschr. Röntgenstr. 87, S. 230, 1956

137) Wigger C. Über das Vorkommen echter Kelchdivertikel der Niere. Zbl. f. Chir. 83, S. 1251, 1958

Verzeichnis der Abbildungen:

(1)	S.7,	Nach Abbildungen von Braus-Elze. Anatomie des Menschen. II. Bd. Julius Springer Verlag 34
(2)	S.8,	Nach Abbildungen von O. Kneise u. K. L. Schober. Die Röntgenuntersuchung der Harnorgane. G. Thieme-Verlag 41
(3a)	S.11,	Zeichnung nach Pyelogramm von Staehler. Klinik und Praxis d. Urologie. G. Thieme Verlag 59
(3b)	S.11,	Zeichnung nach Pyelogramm von Wabrosch. Beobachtungen über Symptome u. Behandlung des durch Nierengefässe verursachten, intermittierenden Kelchhalsverschlusses. Z. Urol. 55, S.717, 1962
(4)	S.13,	Zeichnungen nach Pyelogrammen von Kneise u. Schober = (2)
(5)	S.13,	Zeichnung nach Pyelogramm von Schinz, Baensch, Friedl, Uehlinger. Lehrbuch der Rö.-Diagnostik. Bd.IV, T1. II G. Thieme Verlag 52
(6a)	S.14,	Zeichnung nach Pyelogramm von Staehler = (3a)
(6b)	S.14,	Zeichnung nach Pyelogramm von Staehler u. Schober = (2)
(7)	S.16,	Zeichnung nach Arteriogramm von W. Fischbeck. Beitrag zur Ätiologie d. Nierenkelchhalsverengerung. Langenbecks Arch. klin. Chir. 291, S.156, 59
(8)	S.17,	Zeichnung nach Pyelogramm von Staehler = (3a)
(9)	S.18,	Zeichnung nach Op.-Präparat u. Pyelogramm von H. Singer. Chirurg. Erkrankungen im Bereich d. Urogenitaltrakts. In Oberniedermayr. Lehrbuch d. Chirurgie u. Orthopädie d. Kindesalters. Bd.II, T1. II. Springerverlag
(10a)	S.20,	Zeichnungen nach Pyelogrammen v. Kneise u. Schober = (2)
(10b)	S.20,	Zeichnung nach Pyelogramm von W. Teschendorf. Lehrbuch d. röntgenolog. Differentialdiagnostik. Bd. II G. Thieme Verlag 58

(11)	S.24,	Zeichnung nach Pyelogramm von Staehler = (3a)
(12)	S.26,	Zeichnung nach Pyelogramm aus dem Urologischen Krankenhaus Stuttgart
(13)	S.29,	Zeichnung nach Pyelogramm von Silvis, Hughes, Holmes. Aneurysm of the renal artery. Americ.J.Surg. 91, 339, 56
(14a)	S.30,	Zeichnung nach Pyelogramm von P.Deuticke. Paranephritischer Abscess. Z. Urol. 34, S.89, 40
(14b)	S.30,	Zeichnung nach Pyelogramm von Teschendorf = (10b)
(15)	S.30,	Zeichnung nach Pyelogramm von Staehler = (3a)
(16)	S.32,	Zeichnung nach Pyelogramm aus dem Urologischen Krankenhaus Stuttgart
(17)	S.33,	Zeichnung nach Pyelogramm von Staehler = (3a)
(18)	S.34,	Zeichnung nach Pyelogramm von Staehler = (3a)
(19)	S.35,	Zeichnung nach Pyelogramm von F.Hansen. Haemangiom der Niere. Z.Urol. 52, S.37, 59
(20)	S.36,	Zeichnung nach Pyelogramm von Schinz, ... = (5)
(21)	S.37,	Zeichnung nach Pyelogramm aus dem Urologischen Krankenhaus Stuttgart.
(22)	S.38,	Zeichnung nach Pyelogramm von J.Naulleau et Sami Sakka. Les corps étrangers du rein. Un cas d'aiguille intracalicienne. Presse médic. 1958, S.705
(23)	S.39,	Zeichnungen nach Röntgenaufn. von Junker u. Fish nach Teschendorf = (10b)
(24)	S.39,	Schematische Darstellungen von Prévot u. Berning. Zur Rö. - Diagnostik d. Pyelonephritis. Fortschr. Röntgenstr. 73, S.482, 1950
(25)	S.40,	Zeichnungen nach Pyelogrammen von Prévot... = (24)
(26)	S.41,	Zeichnungen nach Abbildungen von Staehler = (3a)
(27)	S.41,	Zeichnungen nach Abbildungen von Staehler = (3a)
(28)	S.41,	Zeichnungen nach Abbildungen von Staehler = (3a)

(29)	S.42,	Zeichnung nach Pyelogramm von P. Deuticke. Über Nierenverletzungen. Z. Urol. 34, S.165, 40
(30a) + (30b)	S.43,	Zeichnung nach Pyelogramm aus dem Urologischen Krankenhaus München
(31)	S.44,	Zeichnung nach Pyelogramm von P. Deuticke = (29)
(32)	S.45,	Zeichnung nach Pyelogramm von B. Bibus u. W. Zischka-Konorsa. Seltene posttraumatische Veränderung der Niere unter dem klin. Bild eines Tumors. Z. Urol. 55, 93, 62
(33)	S.47,	Zeichnungen nach Pyelogrammen von A. Noszkay. Calyxdivertikel. Z. Urol. 51, S.457, 58

An dieser Stelle möchte ich nicht versäumen Herrn Chefarzt Priv. Doz. Dr. F. Arnholdt meinen Dank auszusprechen für die Überlassung des Themas und die freundliche Unterstützung, welche er mir bei dieser Arbeit angedeihen liess.

Lebenslauf:

Am 3.7.36 wurde ich, Christa Bertele, in Mainz geboren als Tochter des Chirurgen Dr. Georg Bertele und seiner Ehefrau Rose Bertele, geb. Naef. - Die Volksschule besuchte ich in Berlin, Ottobeuren/Allg. und Ober-Uhldingen/Bodensee. Im Herbst 44 wechselte ich in die Waldorfschule über, die ich in Zürich, Ulm/Do. und Heidenheim/Br. besuchte. In Heidenheim legte ich an dieser Schule im März 56 die Reifeprüfung ab.
Im Winter 56/57 begann ich das Medizinstudium in München und bestand im Februar 59 die ärztliche Vorprüfung. Auch die klinischen Semester belegte ich in München und schloss dort mein Studium mit dem Staatsexamen im Juli 63 ab.
Seit Jan. 64 war ich als Medizinalassistentin 1/2 Jahr an der v. Hauner'schen Kinderklinik der Universität München tätig. Anschliessend arbeitete ich in einer chirurgisch-orthopädischen Privatklinik in Ulm/Do. Augenblicklich bin ich seit Jan. 65 als Medizinalassistentin an der II. Medizinischen Klinik der Universität München tätig.